AKDENİZ ROMATOLOJİ SEMPOZYUMU

17. AKDENİZ ROMATOLOJİ SEMPOZYUMU

EULAR (AVRUPA ROMATOLOJİ DERNEĞİ) ONAYLI VE SERTİFİKALI TEMEL ULTRASONOGRAFİ KURSU

TÜRKİYE ROMATOLOJİ DERNEĞİ

AKDENİZ ÜNİVERSİTESİ 1982 TIP FAKÜLTESİ

1 - 4 Ekim 2022 • Spice Otel Kongre Merkezi, ANTALYA

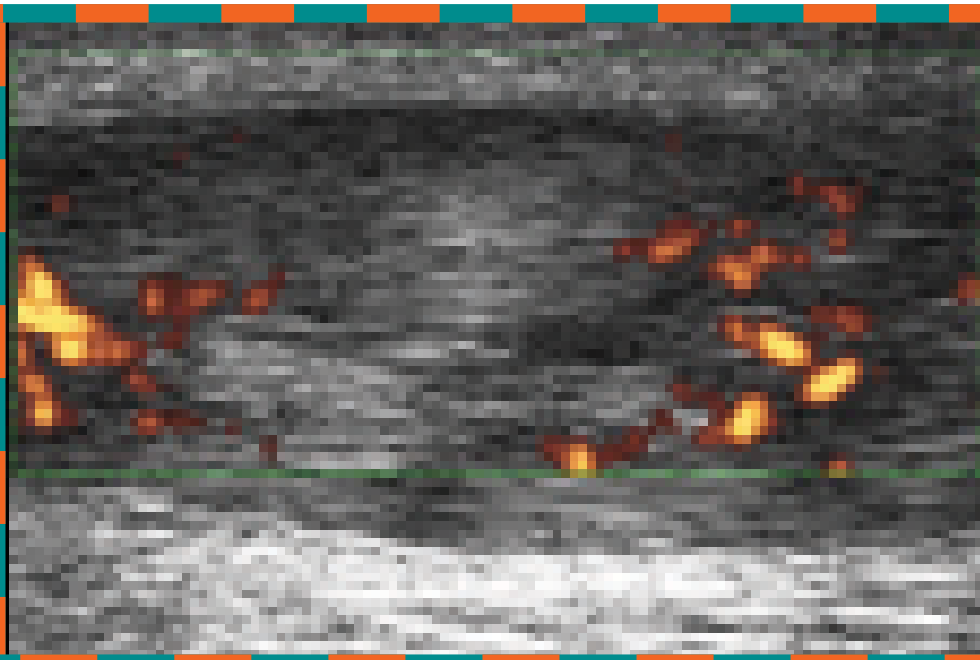

ELEKTRONİK KİTAP

eular EUROPEAN ALLIANCE OF ASSOCIATIONS FOR RHEUMATOLOGY

DEĞERLENDİRME KURULU

PROF. DR. ENDER TERZİOĞLU
AKDENİZ ÜNİVERSİTESİ TIP FAKÜLTESİ

PROF. DR. SALİH PAY
KORU HASTANESİ

PROF. DR. NEVSUN İNANÇ
MARMARA ÜNİVERSİTESİ TIP FAKÜLTESİ

Saturday, October 1st, 2022	
09:00 - 11:45	**Romatoloji Kongresi İstatistik Okuryazarlığı Kursu** **Eğitmenler: Öğr. Gör. Dr. Deniz Özel, Öğr. Gör. Dr. Ebru Kaya Başar**
09:00 - 09:45	Tanışma-Temel İstatistiksel Kavramlar
09:45 - 10:00	Kahve Molası
10:00 - 10:45	Hangi İstatistiksel Yöntem Ne Zaman Uygulanır?
10:45 - 11:00	Kahve Molası
11:00 - 11:45	Güç Analizi ve Örneklem Sayısı Belirleme
11:45 - 13:00	Öğle Yemeği
13:00 - 16:00	"Keşkesiz" Veri Girişi ve Veri Yönetimi Atölyesi
13:00 - 13:45	Uygulama-Veri Tabanı Hazırlama Ve Veri Girişi
13:45 - 14:00	Kahve Molası
14:00 - 14:45	Uygulama-Veri Kalitesi Kontrolü ve Veri Hijyeni Sağlama
14:45 - 15:00	Kahve Molası
15:00 - 15:45	Uygulama-Veriyi Analize Hazırlama ve Veri Dönüşümü
15:45 - 16:00	Kurs Hakkında Görüşlerin Değerlendirilmesi

Sunday, 2nd October	
08.00	Registration
09.00	Opening - **Ender Terzioglu**
09.15	Principles of ultrasound - **Wolfgang Schmidt**
09.45	Physics of ultrasound - **George Bruyn**
10.00	What is what on an ultrasound machine? - **Salih Pay**
10.15	How to sit and hold the probe - **Muhammet Cinar**
10.30	Coffee break
11.00	How to sit and set the ultrasound machine - **Hands-on scanning**
12.00	Sonographic pattern of musculoskeletal tissues - **Ender Terzioglu**
12.30	Artefacts and pitfalls - **George Bruyn**
13.00	Lunch break
15.00	Identify musculoskeletal tissues - **Hands-on scanning**
16.00	Standard scans and anatomy of the wrist - **Muhammet Cinar**
16.20	Life demonstration wrist - **Muhammet Cinar**
16.30	Standard scans and anatomy of the fingers - **Luis Coronel Tarancón**
16.50	Life demonstration fingers - **Luis Coronel Tarancón**
17.00	Coffee break
17.15-19.00	Normal hands and fingers - **Hands-on scanning**
19.45	Dinner
19.00-19.45	Rheumatoid Arthritis Past to Future **Gerd Rüdiger Burmester**

Monday, 3rd October	
09.00	Anatomy and standard scans of the elbow - **Petra Hanova**
09.20	Life demonstration elbow - **Petra Hanova**
09.30	Normal elbow - **Hands-on scanning**
10.30	Coffee break
10.45	Anatomy and standard scans of the shoulder - **Wolfgang Schmidt**
11.15	Life demonstration shoulder - **Wolfgang Schmidt**
11.30	Normal shoulder - **Hands-on scanning**
13.00	Lunch break
15.00	Anatomy and standard scans of the hip - **Christian Dejaco**
15.20	Life demonstration hip - **Christian Dejaco**
15.30	Normal hip - **Hands-on scanning**
16.30	Coffee break
16.45	Anatomy and standard scans of the knee - **Christina Duftner**
17.15	Life demonstration knee - **Christina Duftner**
17.30-19.00	**Hands-on scanning**
19.30	Dinner

Tuesday, 4th October	
09.00	Anatomy and standard scans of the feet and toes - **Nevsun Inanc**
09.30	Life demonstration feet and toes - **Nevsun Inanc**
09.45	Normal feet - **Hands-on scanning**
11.15	Coffee break
11.30	Basic pathology in rheumatology - **Christian Dejaco**
12.00	Basic pathology in rheumatology - **Hands-on scanning**
13.30	Evaluation / Sono-quiz - **Salih Pay**
14.00	End of the course - **Ender Terzioglu**
14.00-15.00	Lunch break
15:00-19:00	**Sözel Bildiri Oturumu**
	S 02 IGg4 İlişkili Hastalık: Tek Merkez Deneyimi - **Abdulbaki Gaydan**
	S 03 Şiddetli Hidradenitis Suppurativa Olgusu: Anakinra İle Başarılı Tedavi **Makbule Seda Bayrak Durmaz**
	S 04 Distrofik Kalsifikasyonla Seyreden Dirençli Dermatomiyozit Olgusu **Abdullah Doğan**
	S 05 Dermatomyozit Tanılı Bir Hastada Muskuloskeletal Ultrasonografi Bulguları - **Hatice Adıgüzel Dundar**
	S 06 Romatizmal Hastalığı Olan Çocukların Covid-19 Aşılamasına Ebeveynlerin Sosyal Medya Kullanım Durumlarının Etkisi **Mehmet Yıldız**
	S 07 Nadir Bir Genç Yaş Serebrovasküler Olay Nedeni: İzole Primer Santral Sinir Sistemi Vasküliti - **Özlem Kılıç**
	S 08 Metastatik Prostat Kanserine Sekonder Polimiyaljiya Romatika Benzeri Sendrom - **Nilay Erdik**
	S 09 Enflamatuvar Sakroileit'i Taklit Eden Bir Olgu: Bertolotti Sendromu **Ceyhun Bıcılıoğlu**

SÖZEL BİLDİRİLER

S 02

IGG4 İLİŞKİLİ HASTALIK: TEK MERKEZ DENEYİMİ

ABDULBAKİ GAYDAN, DİDEM ŞAHİN EROĞLU, EMİNE USLU YURTERİ
GÜLAY KINIKLI, TAHSİN MURAT TURGAY, AŞKIN ATEŞ

ANKARA ÜNİVERSİTESİ TIP FAKÜLTESİ İÇ HASTALIKLARI ANABİLİM DALI-ROMATOLOJİ BİLİM DALI

Giriş: IgG4 ilişkili hastalık, sistemik, fibroinflamatuar, immün aracılı birçok sistemi etkileyebilen bir hastalıktır.[1] Bu çalışmada merkezimizde IgG4 ilişkili hastalık tanısı ile izlenen olguların demografik, klinik, laboratuar ve tedavi özelliklerini sunmayı amaçladık.

Yöntem: Kliniğimizde Ocak 2010 ile Temmuz 2022 tarihleri arasında başvuran ve 2020 revize edilmiş kapsamlı tanı kriterlerine göre IgG4 ilişkili hastalık tanısı alan 18 yaş ve üzeri hastaların dosyaları retrospektif olarak değerlendirildi.[2] IgG4 ilişkili hastalık tanısı kesin (definite), yüksek olası (probable) ve olası (possible) olarak sınıflandırıldı. Demografik veriler, klinik semptom ve bulguları, hastalık tutulum bölgesi, verilen tedaviler ve relaps gelişenlerde relaps bölgeleri kayıt edildi. Verilerin analizinde SPSS versiyon 26 kullanıldı.

Bulgular: IgG4 ilişkili hastalık tanısı alan 13 hastadan 12'si (%92.3) erkek, 1'i (7.7) kadındı. Tanı anında olguların ortalama yaşı 49.9 (standart sapma: 9.4) yıl idi. 2020 revize edilmiş tanı kriterlerine göre 6 (%46.2) hasta kesin (definite), 5 (%38.5) hasta yüksek olası (probable), 2 (%15.4) hasta olası (possible) olarak sınıflandırıldı. En sık görülen semptom karın ağrısı olup, en sık tutulum bölgesi ise lenf nodları (%53.8) ve sonrasında retroperiton (%46.2) idi (Tablo-1).

Tanı anında 8 (%61.5) hastanın serum IgG4 düzeyi yüksek saptandı. Tanıda ortanca CRP düzeyi 69.1 mg/L (Q1-Q3: 16.2-122.9), eritrosit sedimentasyon hızı (ESH) ortanca 62 mm/saat (Q1-Q3: 37.0-76.5) idi.

Tanıdan sonra ortanca 15.2 (Q1-Q3: 10.8-45.8) ayda 7 (%53.8) hastada relaps izlendi. Serum IgG4 düzeyleri relapsta 2 (%28.6) hastada yüksek iken 5 (%71.4) hastada normal seviyelerde saptandı. İlk relapsta CRP ortanca 44.3 mg/L (Q1-Q3: 24.7-66.1), ortanca ESH ise 66 mm/saat (Q1-Q3: 41-70) idi. 3 (%42.9) hastada CRP artışı, 2 (%28.6) hastada tiroidde nüks, 1 (%14.3) hastada akciğerde nüks, 1 (%14.3) hastada ise retroperitonda nüks tespit edildi.

Relaps gelişen 7 olgunun tamamı glukokortikoid (%100), 6'sı (%85.7) rituksimab, 3'ü (%42.9) azatiyopürin, 3'ü (%42.9) mikofenolat mofetil, 1'i (%14.3) ise siklofosfamid ile tedavi edildi (Tablo-1 ve Tablo-2).

Ortanca 33.5 (15.2-67.4) ay sonunda 3 (%23.1) hasta ex olmuştu. 1 hastanın ölüm nedeni fungal enfeksiyona sekonder septisemi iken, diğer iki olgunun ölüm nedenleri bilinmemekteydi.

Tartışma: IgG4 ilişkili hastalıklu olgular, hastalık tutulum paterninin multisistemik olması nedeni ile farklı klinik bulgular ile gastroenteroloji, nefroloji, endokrinoloji, üroloji, dermatoloji gibi birçok bölüme başvurmakta ve tanı ile tedavide gecikmeler yaşanabilmektedir. Bizim serimizde de başta lenf nodları ile retroperiton olmak üzere, akciğer, safra yolları, tiroid, kemik iliği, pankreas, tükrük bezi, prostat ve böbrek gibi pek çok organ ve sistem tutulumu tespit edildi. Ayrıca çalışmamızda olguların yarıdan fazlasında relaps görülmüş olup %23 oranında ölüm gerçekleşti. Hastalığın indolan seyretmesi, hastalığa özgü biyomarker olmaması ve retroperiton gibi ulaşılması zor alanlardan biyopsi yapılmasının zorluğu ve lenf nodu ile kemik iliği gibi bölgelerin biyopsilerinin hastalığa özgü bulguları net bir şekilde yansıtmaması da tanı gecikmesine sebep olan faktörler arasındadır.[2,3] Tanı kriterlerine göre sınıflandırılabilen hasta sayımızın azlığı bununla ilişkilendirilebilir.

Tablo-1.

	Tüm grup (n= 13)
Semptomlar	
Öksürük, n(%)	3 (23.1)
Ateş, n(%)	4 (30.8)
Karın ağrısı, n(%)	6 (46.2)
Kilo kaybı, n(%)	4 (30.8)
Tutulum bölgesi	
Pankreas, n(%)	1 (7.7)
Safra yolları, n(%)	2 (15.4)
Tükrük bezi, n(%)	1 (7.7)
Lakrimal gland, n(%)	0 (0)
Orbita, n(%)	0 (0)
Akciğer tutulumu, n(%)	3 (23.1)
Retroperiton, n(%)	6 (46.2)
Vasküler tutulum, n(%)	0 (0)
Lenf nodu, n(%)	7 (53.8)
Kemik iliği tutulumu, n(%)	2 (15.4)
Tiroid, n(%)	2 (15.4)
Böbrek, n(%)	1 (7.7)
Deri, n(%)	0 (0)
Prostat, n(%)	1 (7.7)
Takip boyunca uygulanan tüm tedaviler	
Pulse steroid, n(%)	3 (23.1)
Oral steroid, n(%)	13 (100.0)
Metotreksat, n(%)	0 (0)
Azatiopürin, n(%)	7 (53.8)
Mikofenolat mofetil, n(%)	2 (15.4)
Siklofosfomid, n(%)	3 (23.1)
Rituksimab, n(%)	3 (23.1)
Siklosporin, n(%)	1 (7.7)

Tablo-2.

	Relapsta tedavi
Glukokortikoid, n(%)	7 (100.0)
Azatiopürin, n(%)	3 (42.9)
Mikofenolat mofetil, n(%)	3 (42.9)
Siklofosfomid, n(%)	1 (14.3)
Rituksimab, n(%)	6 (85.7)

Kaynaklar:

1. Stone JH, Zen Y, Deshpande V. IgG4-related disease. N Engl J Med 2012; 366: 539– 51.
2. Umehara H, Okazaki K, Kawa S, Takahashi H, Goto H, Matsui S, Ishizaka N, Akamizu T, Sato Y, Kawano M; Research Program for Intractable Disease by the Ministry of Health, Labor and Welfare (MHLW) Japan.. The 2020 revised comprehensive diagnostic (RCD) criteria for IgG4-RD. Mod Rheumatol. 2021 May;31(3):529-533. doi: 10.1080/14397595.2020.1859710. Epub 2021 Jan 28. PMID: 33274670.
3. Pucar PA, Nolan J, Hissaria P. Immunoglobulin G4 related disease: a single-centre experience from South Australia. Intern Med J. 2019 Sep;49(9):1099-1104. doi: 10.1111/imj.14331. PMID: 31059167.

S 03
ŞİDDETLİ HİDRADENİTİS SUPPURATİVA OLGUSU: ANAKİNRA İLE BAŞARILI TEDAVİ

MAKBULE SEDA BAYRAK DURMAZ, SEDA ALTINER, GÖKSAL KESKİN

ANKARA ÜNİVERSİTESİ, İÇ HASTALIKLARI ANABİLİM DALI, ALERJİ VE İMMUNOLOJİ BİLİM DALI, ANKARA

Giriş: Hidradenitis suppurativa (HS), ağırlıklı olarak koltuk altı ve kasıkları etkileyen, steril apseler ve fistüllerle karakterize, kıl foliküllerinin ağrılı kronik otoinflamatuar bir hastalığıdır.[1] HS önemli derecede yüksek morbiditeyle düşük yaşam kalitesine neden olmaktadır, tedavisi de zordur.[2] HS için çeşitli biyolojik ajanlar denenmiştir, ancak halen kesin bir tedavisi yoktur. Burada, çoklu tedaviye dirençli ancak anakinra enjeksiyonlarına hızla yanıt veren şiddetli bir HS vakasını sunuyoruz.

Vaka Özeti: 28 yaşında 8 yıllık şiddetli HS öyküsü olan, çok sayıda topikal ve sistemik ajan ile tedaviye dirençli erkek hastada, fizik muayenede bilateral aksiller ve uyluk, oksipital, perineal ve gluteal bölgelerinde Hurley[3] evre III'e (Tablo1, Şiddetli hastalık) karşılık gelen inflamatuar nodüller, drenaj fistülleri ve hipertrofik skarlar vardı. Hastanın lezyonları ciddi ağrıya, belirgin süpürasyona ve kötü kokuya neden olarak yaşam kalitesi üzerinde önemli bir olumsuz etki yapmaktaydı. Hastamız sigara kullanıcısı ve Tip 2 Diabetes Mellitus tanılıydı. Lezyonların histopatolojisi, HS klinik tanısı ile uyumluydu. Hasta oral antibiyotikler (rifampisin, klindamisin), isotretinoin ve adalimumab dahil olmak üzere çeşitli sistemik ajanlarla tedavi edilmiş ancak yeterli yanıt alınamamıştı. Multidisipliner olarak değerlendirmesi yapılan hastaya kolşisin 3*0.5 mg/gün peroral (po) ve prednisolon 3*5 mg/gün po tedavisine günde bir kez subkutan (sc) 100 mg anakinra tedavisi eklendi. 3 aylık anakinra tedavisi ile ağrı, inflamasyon, süpürasyon, kötü koku ve prednisolon (1*5 mg/gün po) dozunda azalma sağlandı. Anakinra tedavisi ile Dermatoloji Yaşam Kalitesi İndeksi (DYKİ) skorunda 3 ay içinde 28'ten (yaşam kalitesi üzerinde son derece büyük bir etki) 14'e, %50 oranında azalma sağlandı. Crp değeri 57.2 mg/L'den 9.8 mg/L'ye geriledi. Lokal enjeksiyon bölgesi yan etkisi dahil olmak üzere herhangi bir yan etki sorunu yaşamadı. Şuan anakinra tedavisinin 4. ayında olan hastada tedaviye devam edilmektedir.

Tablo 1. Hidradenitis Suppurativa Hurley Evrelemesi[3]

Evre 1	Sinüs traktı ve skatrizasyon olmaksızın bir ya da daha fazla apse oluşumu
Evre 2	Sinüs traktı ve skar oluşumu ile bir veya daha fazla apse formasyonu
Evre 3	Hastalıklı bölgede çoklu birbiri ile ilişkili traktlar ve apseler

Tartışma: HS'de İnterlökin-1ß (IL-1ß) önemli derecede artmaktadır[4]. Şiddetli HS'li hastalarda rekombinant IL-1 reseptörü (IL-1R) monoklonal antikoru olan anakinra ile başarılı tedavi yanıtı vaka raporu[4] ve klinik çalışmalarda[1,5] gösterilmiştir. 8 haftalık, açık etiketli bir çalışmada; orta ile şiddetli HS'li 6 hastaya anakinra ile tedavi verilmiş, hem objektif hem de subjektif ölçümlerle HS hastalık aktivitesinde azalma olduğu raporlanmıştır.[1] 24 haftalık, çift kör, randomize, plasebo kontrollü başka bir klinik çalışmada 20 hasta 12 hafta boyunca 100 mg sc anakinra ile tedavi edilmiş, anakinra ile plasebo koluna göre anlamlı hastalık aktivite skorunda azalma ve iyi klinik yanıt gösterilmiş, IL-1'in inhibisyonunun umut verici bir tedavi olabileceği, daha kapsamlı araştırmalara ihtiyaç olduğu belirtilmiştir.[5] Bir vaka raporu, refrakter HS'li bir kadın hastanın 200 mg sc anakinra tedavisi ile hastalık aktivasyonunda azalma, DYKİ skorunda 3 ay içinde 24'ten 8'e bir azalma sağladığını bildirmiştir.[3] Bununla birlikte; birkaç vaka raporu anakinranın şiddetli HS hastalarının tedavisinde başarısız olduğunu bildirmiştir. [2]

Literatürde HS tedavisinde anakinranın etkinliğine ilişkin karışık raporlar bulunmakla birlikte şiddetli HS'li olgumuzda anakinra tedavisine klinik yanıt alınmış ve tedaviye şuan devam edilmektedir. Bu tedavinin güncel literature uygun seçilmiş HS'li hastalarda yaşam kalitesini artırabileceği ve morbiditeyi azaltabileceğini düşünmekteyiz.

Kaynaklar:

1. Leslie KS, Tripathi SV, Nguyen TV, Pauli M, Rosenblum MD. An open-label study of anakinra for the treatment of moderate to severe hidradenitis suppurativa. J Am Acad Dermatol. 2014 Feb;70(2):243-51. doi: 10.1016/j.jaad.2013.09.044. Epub 2013 Dec 4. PMID: 24314876.
2. Russo V, Alikhan A. Failure of Anakinra in a Case of Severe Hidradenitis Suppurativa. J Drugs Dermatol. 2016 Jun 1;15(6):772-4. PMID: 27272089.
3. Hurley, H. "Dermatologic surgery, principles and practice." Dermatologic surgery, principles and practice. Marcel Dekker, New York (1989): 729-739.
4. Zarchi, K.; Dufour, D.N.; Jemec, G.B.E. Successful Treatment of Severe Hidradenitis Suppurativa with Anakinra. JAMA Dermatol. 2013, 149, 1192–1194.
5. Tzanetakou V, Kanni T, Giatrakou S, Katoulis A, Papadavid E, Netea MG, Dinarello CA, van der Meer JWM, Rigopoulos D, Giamarellos-Bourboulis EJ. Safety and Efficacy of Anakinra in Severe Hidradenitis Suppurativa: A Randomized Clinical Trial. JAMA Dermatol. 2016 Jan;152(1):52-59. doi: 10.1001/jamadermatol.2015.3903. Erratum in: JAMA Dermatol. 2017 Sep 1;153(9):950. PMID: 26579854.

S 04
DİSTROFİK KALSİFİKASYONLA SEYREDEN DİRENÇLİ DERMATOMİYOZİT OLGUSU

ABDULLAH DOĞAN

GÜLHANE EĞİTİM VE ARAŞTIRMA HASTANESİ

Giriş: Dermatomiyozit proksimal kas güçsüzlüğü ve karakteristik cilt lezyonlarının olduğu otoimmün bir miyopatidir (1). Miyozit spesifik antikorlardan anti-nuklear matrix protein-2 (NXP2) , dermatomiyozitte kalsinozisle en çok ilişkili olan antikordur (2). Burada distrofik yaygın kalsinozis sekeli gelişen dirençli dermatoyozit olgusunu sunduk.

Olgu: 33 yaşında kadın hasta, 2012 yılında konstütüsyonel semptomlar ve proksimal kas güçsüzlüğü şikayetiyle başvurdu. El parmaklarında maküler lezyonları olan hastaya biyokimyasal tetkikler, elektromiyografi ve kas biyopsisi sonucu ile dermatomiyozit tanısı konuldu. Metilprednizolon ve subkutan metotreksat tedavisi verildi. Yaklaşık bir yıl tedavisini devam ettiren ve şikayetleri düzelen hasta gebelik süreci yaşaması nedeniyle tedavisini kesmiş ve takibine gelmemişti. Hasta yaygın ülsere ve fibrotik çekilmeleri olan cilt lezyonları nedeniyle 2021 yılında yeniden polikliniğe başvurdu. Fizik muayenede her iki aksiller bölge, göğüs, her iki uyluk ve gluteal bölgelerde ülsere, nodüler lezyonları vardı (Resim 1). Tetkiklerinde akut faz değerleri yüksek (C-reaktif protein: 45 mg/L, eritrosit sedimentasyon hızı 70 mm/h), kas enzimleri normal, romatolojik oto-antikorları negatif sonuçlandı. Nodüller lezyonların biyopsisi kalsifiye doku olarak raporlandı. Grafilerde cilt, cilt altı ve kas dokuda yoğun kalsifikasyon izlendi (Resim 2). Çalışılan miyozit panelinde anti-NXP2 pozitif idi. Hastaya intravenöz rituksimab 375 mg/m2 tedavisi başlandı. İlerleyen süreçte ciltteki kalsifiye sert dokuda yumuşama gözlendi. Hasta halen rituksimab tedavisi altında takip edilmektedir.

Tartışma: Dermatomiyozitte, önemli morbidite sebebi ve kötü prognoz göstergesi olan kalsinozis çocuklara kıyasla yetişkinlerde daha az görülür (3). Distrofik kalsinozisin en sık sebebi geç tanı, uzun aktif hastalık süresi ve yetersiz tedavidir (4). Hastalığın nadir görülmesi nedeniyle henüz standardize edilmiş bir tedavi seçeneği olmasa da vaka bazında biyolojik tedaviler ve ritüksimab ile olumlu sonuçlar rapor edilmektedir (5). Özellikle anti-NXP2 pozitif olgularda yüksek kalsinozis riski nedeni ile yakın takip ve uygun tedavi, hastamızda da görüldüğü üzere yıkıcı morbiditelerin önüne geçmek açısından önem arzetmektedir.

Resim 1: Ciltteki ülsere, nodüller fibrotik çekilmeler.

Resim 2: Grafilerde cilt, cilt altı ve kas dokuda yoğun kalsifikasyon.

Kaynaklar

1. Valenzuela A, Chung L, Casciola-Rosen L, Fiorentino D. Identification of clinical features and autoantibodies associated with calcinosis in dermatomyositis. JAMA Dermatol. 2014;150(7):724– 729. [PubMed: 24869801]
2. Gunawardena H, Wedderburn LR, Chinoy H, Betteridge ZE, North J, Ollier WE, et al. Autoantibodies to a 140-kd protein in juvenile dermatomyositis are associated with calcinosis. Arthritis Rheum. 2009;60(6):1807–14.
3. Tansley S, Wedderburn LR. Comparing and contrasting clinical and serological features of juvenile and adult-onset myositis: implications for pathogenesis and outcomes. Curr Opin Rheumatol. 2015;27(6):601–7.
4. Saini I, Kalaivani M, Kabra SK. Calcinosis in juvenile dermatomyositis: frequency, risk factors and outcome. Rheumatol Int. 2016;36(7):961–5.
5. Campanilho-Marques R, Deakin CT, Simou S, Papadopoulou C, Wedderburn LR, Pilkington CA, et al. Retrospective analysis of infliximab and adalimumab treatment in a large cohort of juvenile dermatomyositis patients. Arthritis Res Ther. 2020;22(1):79.

S 05
DERMATOMYOZİT TANILI BİR HASTADA MUSKULOSKELETAL ULTRASONOGRAFİ BULGULARI

HATİCE ADIGÜZEL DÜNDAR[1], ERBİL ÜNSAL[2]

1 S.B.Ü. VAN EĞİTİM ARAŞTIRMA HASTANESİ, ÇOCUK ROMATOLOJİ KLİNİĞİ
2 DOKUZ EYLÜL ÜNİVERSİTESİ ÇOCUK SAĞLIĞI VE HASTALIKLARI AD, ÇOCUK ROMATOLOJİ BD

Giriş: Juvenil dermatomyozit proksimal kas güçsüzlüğü ile birlikte karakteristik cilt bulguları ile karakterize inflamatuar miyozit grubunda bir hastalıktır. Muskuloskeletal ultrasonografi (MSUS) özellikle çocukluk yaş grubunda kas-iskelet hastalığının değerlendirilmesi için potansiyel olarak daha ekonomik ve daha kolay erişilebilir bir seçenektir. Miyozit hastalarının tanı ve değerlendirilmesinde kas MR ve kas USG içeren görüntüleme çalışmalarının kullanımı son yıllarda artış göstermiştir.

Olgu: 16 yaşında kız. Kollarda ve bacaklarda ağrı, merdiven çıkarken zorlanma şikayeti ile başvurdu. Şikayetleri 1.5 ay önce başlamış başlangıçta ağrı ön planda iken giderek güçsüzlük eklenmiş. Saç tararken, merdiven inip çıkarken zorlanıyor. Eğilip kalkamıyor. Dış merkeze bu şikayetlerle çocuk nöroloji ve romatoloji tarafından tetkik edilmiş. testlerinde akut faz reaktanlarında yükseklik varmış. CK yüksekliği, ANA 1/5120 pozitifliği, ENA panelinde anti RNP pozitifliği saptanmış. Hastaya EMG yapılmış EMG de inflamatuar myopatik bulgular saptanması üzerine tetkik ve tedavi için hastanemize yönlendirilmiş. Öncesinde travma yada enfeksiyon öyküsü yok. Döküntüsü olmamış. Yutma güçlüğü yok. Ailede romatizmal hastalık, kas hastalığı öyküsü yok. Kas gücü; üst extremite 3/5 alt extremite 4/5. Gottron papulu yok, heliotrop rash yok başka deri bulgusu yok. Eklem muayenesi normal. Laboratuar bulgularından, ESH: 61 mm/saat, AST:556U/L, ALT:208 U/L, CK:4500U/L, ANA: 1/5120 (+) granüler patern, Anti RNP ++, C3, C4 normal, EMG' de inflamatuar myopati saptandı. Kas USG'de alt ekstremite proksimal kaslarında (rektus femoris, vastus lateralis ve medialis), üst ekstremite proksimal kaslarında (deltoid) fasia etrafında ödem ve kas içinde hiperekojen alanlar ile kas dokusunda yaygın ödem saptandı (Resim 1). Dermatomyozit tanısı alarak pulse steroid ve metotreksat tedavileri başlandı.

Tartışma: MSUS, dermatomyozitli hastalarda patolojik iskelet kası dokusunu saptamada faydalı ve invaziv olmayan bir işlem olduğu görülmektedir. Bu bulguların prognostik değerini belirlemek için kas ultrasonografisi ile gelecekte yapılacak çalışmalara ihtiyaç vardır.

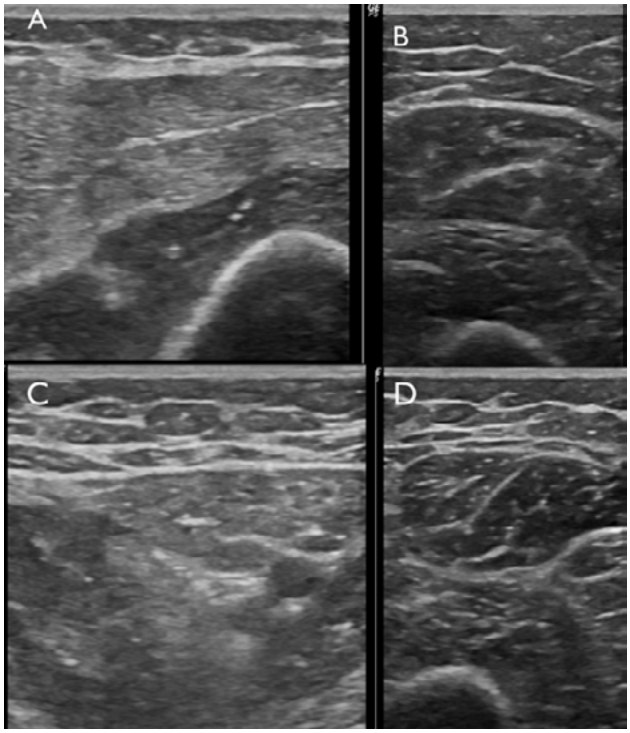

S 06
ROMATİZMAL HASTALIĞI OLAN ÇOCUKLARIN COVID-19 AŞILAMASINA EBEVEYNLERİN SOSYAL MEDYA KULLANIM DURUMLARININ ETKİSİ

MEHMET YILDIZ, FATİH HASLAK, AYBÜKE GÜNALP
AMRA ADROVIC, SEZGİN ŞAHİN, KENAN BARUT, ÖZGÜR KASAPÇOPUR
İSTANBUL ÜNİVERSİTE-CERRAHPAŞA CERRAHPAŞA TIP FAKÜLTESİ ÇOCUK ROMATOLOJİSİ

Giriş: İnternet ve internet ağı ile ilgili sistemler ilk kullanıldıkları günden itibaren büyük bir değişim ve gelişim içerisindedir. Bu sistemlerin ilk yıllarında tek taraflı veri akışı varken, günümüzde çift taraflı veri aktarımının mümkün olması, internet sistemlerinin farklı amaçlarla kullanılmasına imkan vermektedir. Bu değişikliklerin en önemli sonuçlarından biri, temeli kişisel veri paylaşımı olan sosyal medya ağlarının kurulması olmuştur. Sosyal medya ağları oldukça yeni olmasına rağmen günümüz modern dünyasında insanların günlük yaşamlarında önemli bir yer tutmaktadır.

Amaç: Bu çalışmanın amacı, ebeveynlerin sosyal medya alışkanlıklarını ve bunun çocuklarına COVID-19 aşısı yaptırma konusundaki istekliliklerini değerlendirmektir.

Yöntemler: İstanbul Üniversitesi-Cerrahpaşa Çocuk Romatoloji bölümünde takip edilen 12 yaş altı hastaların ailelerine web tabanlı anket formu dağıtıldı. Ailelere sosyal medya alışkanlıkları ve çocuklarına COVID-19 aşısı yaptırma niyetleri soruldu.

Bulgular: Romatolojik hastalığı olan 138 çocuğun (75 kadın) ebeveynleri formu doldurdu. Aileler, COVID-19 hakkında bilgi almak için en sık kullandıkları kaynakların televizyon/radyo [99 (%71,7)], sosyal medya [71 (%51,4)] ve sağlık çalışanları [69 (%50)] olduğunu belirtti. Aileler arasında en çok kullanılan sosyal medya platformları Instagram [123 (%89,1)], Facebook [96 (69,6)] ve Twitter [45 (32,6)] idi. Ebeveynlerin toplam %60,9'u sosyal medya platformlarında günde bir saatten fazla zaman geçirdiklerini belirtmiştir. Ebeveynlerin 55'i (39,9) sosyal medya platformlarını ilk kullanma nedeninin bilgi sahibi olmak olduğunu belirtti. Sosyal medyayı kullanmanın diğer yaygın nedenleri ise günlük olayları takip etmek (%35,5) ve arkadaşlarla iletişimde kalmak (%17,4) idi. Ebeveynlerin çoğunluğu (%90,6) sosyal medyada bir hekimi takip etmekteydi ve %89,1'i hekimlerin tıbbi durumlarla ilgili açıklamalarının, eğer bu ifadeler uzmanlık alanları ile ilgili ise kararlarında önemli bir etkiye sahip olduğunu ifade etmiştir. Sağlık Bakanlığı'nın 12 yaş altı çocuklara aşı yapılmasını önermesi durumunda ebeveynlere çocuklarını aşılama niyetleri sorulduğunda; Ebeveynlerin 57'si (%41,3) "evet", 14'ü (%10,1) "hayır" ve geri kalanlar "kararsız" yanıtını vermiştir. Sahip oldukları sosyal medya hesapları, hesap sayıları, sosyal medyada geçirilen süre açısından çocuklarına aşı yaptıracaklarını ve yaptırmayacaklarını ifade eden ebeveynler arasında anlamlı fark bulunmadı (tümü için p değeri > 0.05).

Sonuç: Çalışmamızın sonuçları, ebeveynlerin sosyal medya alışkanlıkları ile çocuklarına karşı isteklilikleri arasında doğrudan bir bağlantı olmadığını göstermiştir. Ailelerin büyük çoğunluğunun sosyal medyada en az bir doktoru takip etmesi ve takip ettikleri doktorların sosyal medyada yaptıkları açıklamaların karar verme süreçlerinde önemli olduğunu beyan etmeleri, hekimler tarafından sosyal medya kullanımının önemini vurguluyor olabilir. Daha ileri çalışmalara ihtiyaç vardır.

S 07

NADİR BİR GENÇ YAŞ SEREBROVASKÜLER OLAY NEDENİ: İZOLE PRİMER SANTRAL SİNİR SİSTEMİ VASKÜLİTİ

ÖZLEM KILIÇ, EZGİ ÇİMEN GÜNEŞ, SEDAT YILMAZ

SBÜ GÜLHANE EĞİTİM VE ARAŞTIRMA HASTANESİ İÇ HASTALIKLARI ABD ROMATOLOJİ BD

Giriş: Santral sinir sisteminin (SSS) izole vasküliti SSS'ne lokalize olup etiyolojisi tam olarak aydınlatılamamıştır. Hastalığın klinik prezantasyonu SSS'de tuttuğu alana bağlı olarak değişir. Sıklıkla daha çok orta yas erkeklerde görülür(1). Bu vakada sağ hemiparazi ve motor afazi ile tarafımıza başvuran ve daha sonra yapılan tetkikler ile primer SSS vasküliti tanısı konulan 23 yaşında olgu sunulmuştur.

Vaka Özeti: 23 yaşında kadın hasta, 15 gündür olan baş ağrısı ve ani gelişen alt ekstremitelerde güçsüzlük ve konuşma bozukluğu ile kliniğimize refere edildi. Özgeçmişinde 2 ay öncesinde geçirilmiş covid 19 enfeksiyonu, soy geçmişinde teyzede Behçet hastalığı ve babada romatoid artrit mevcuttu. Hastanın romatolojik sorgulamasında özellik yoktu. Fizik muayenede kan basıncı 110 /70, nabız 75/dk. ritmikti. Nörolojik muayenesinde bilinç açık, transkortikal motor afazi mevcuttu. Hastanın kranial sinir muayenesi normaldi. Motor muayenede sağ üst ektremite kas gücü 4/5, sağ alt ektremite kas güçleri 3/5 idi. Sağ alt ekstremite plantar yanıt ekstansördü. Diğer sistemik muayene bulguları normaldi. Laboratuvar incelemesinde hb: 11,2gr/dl, hematokrit:%32,7 beyaz küre: 3300/mm^3, eritrosit sedimantasyon hızı: 42 mm/saat, C-reaktif protein: 8,81 mg/dl idi, tam idrar tahlilinde protein saptanmadı. ANA, RF, Anti DsDNA, MPO-ANCA, PR3-ANCA, anti kardiyolipin antikor IgM ve IgG, anti glikoprotein antikor IgG ve IgM, lupus antikoagülanı, trombofili paneli ve viral seroloji negatif; koagulasyon testleri, kompleman (C) 3 ve C4, diğer biyokimya değerleri ve normal saptandı. Paterji testi negatif, üveit ve vaskülit açısından göz muayenesi normaldi. Orta ve büyük çap damar vaskülitleri için istenen aorta ve dallarına yönelik BT anjiyografide patoloji saptanmadı.

Beyin BT anjiyografide; sol ICA kavernöz-supraklinoid segment ve MCA M1 segmentinde anevrizmatik genişlemeler ile her iki M2-M4 dallarında ve her iki ACA A2 düzeyinde duvar düzensizlikleri-fokal anevrizmatik genişlemeler ile sol ICA supraklinoid segmentinde 5 mm çaplı sakkuler anevrizma mevcuttu (Resim1-2). Diffüzyon beyin MRG'ı Sol frontal lobda geniş bir alanda ve sağ frontal lob medialinde kortiko-subkortikal akut enfarkt lehine sinyal anormallikleri şeklindeydi. Sol İCA da olan anevrizmaya girişimsel radyoloji tarafından müdahale edildi. Çekilen EEG'de trase süresince sık ortaya çıkan sol temporal alandan başlayıp tüm hemisfere yayılım gösteren en uzunu 48sn süreli iktal aktivite izlendiği için profilaktik olarak anti epileptik tedavi başlandı. Ayrıca, antikoagulan tedavi olarak enoksaparin tedaviye eklendi. Hasta yakınları beyin biyopsisini kabul etmediği ve sistemik vaskülit düşündürecek bir bulgu saptanmadığı için, hastada izole primer santral sinir sistemi vasküliti düşünülerek 250 mg/gün intravenöz metilprednizolon 5 gün süre ile uygulandı, sonrasında prednizolon 1 mg /kg /gün ile devam edildi. Tedavinin 4.gününde alt ve üst ekstremite motor muayenede düzelme, akut faz yanıtında gerileme izlendi. Hastanın fertilite beklentisi nedeniyle siklofosfamid yerine rituksimab tercih edilerek 0.ve 15. günlerde 1000 mg iv şeklinde uygulandı. Taburculuk öncesi, enoksaparin tedavisi kesilerek, asetilsalisilik asit 100 mg/gün'a geçildi. 6. ay kontrolünde hasta bağımsız mobilize hale gelmiş, konuşma akıcılığı artmış ve akut faz yanıtı normale dönmüştü.

Tartışma: Primer SSS vaskülit nadir bir hastalık olup tahmini insidansı 1:2000000 dir(1). Bu sebeple erken yaş inme ve afazi etiyolojisinde nadiren de olsa primer santral sinir sistemi vaskülitinin rol oynayabileceğini hatırlatmak amacıyla bu olgu sunulmaya değer bulunmuştur.

Kaynaklar

1. Geyik Sırma, Altunışık Erman, Elçi Mehmet, Neyal Münife, Şirikçi Akif. (2014). A Case Of Primary Central Nervous System Vasculitis Who Presented With Status Epilepticus. Turkish Journal of Cerebrovascular Diseases. 20. 106-111. 10.5505/tbdhd.2014.92486.

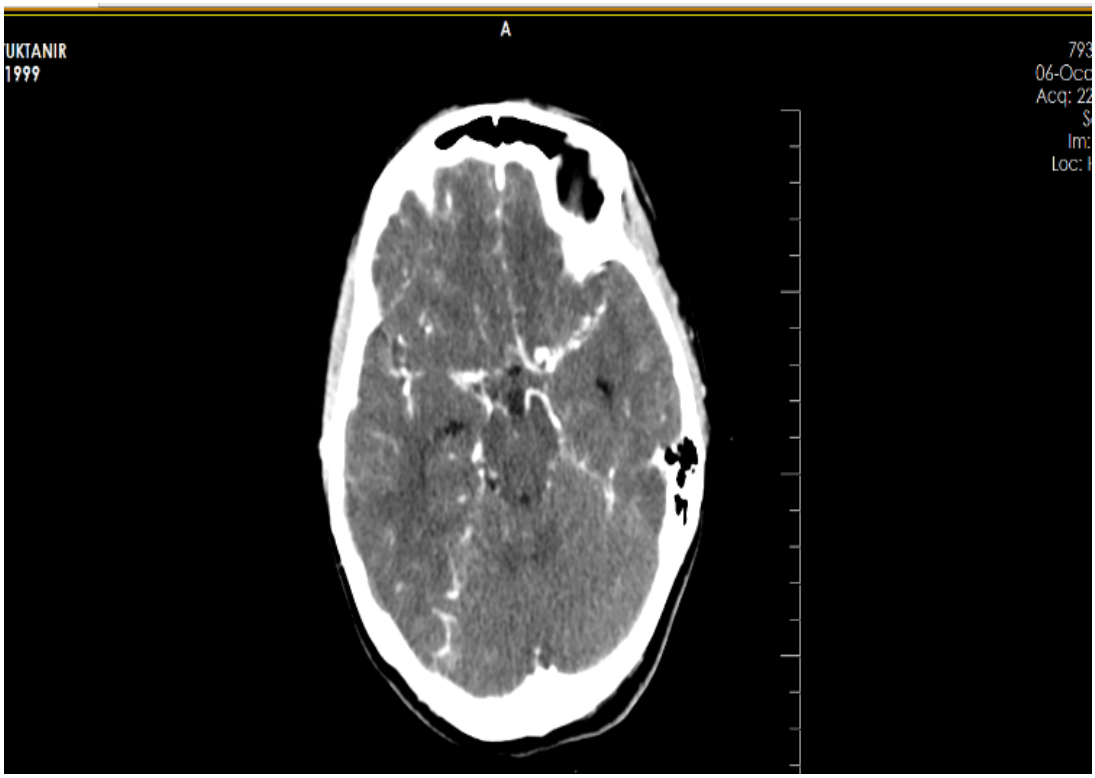

Resim-1

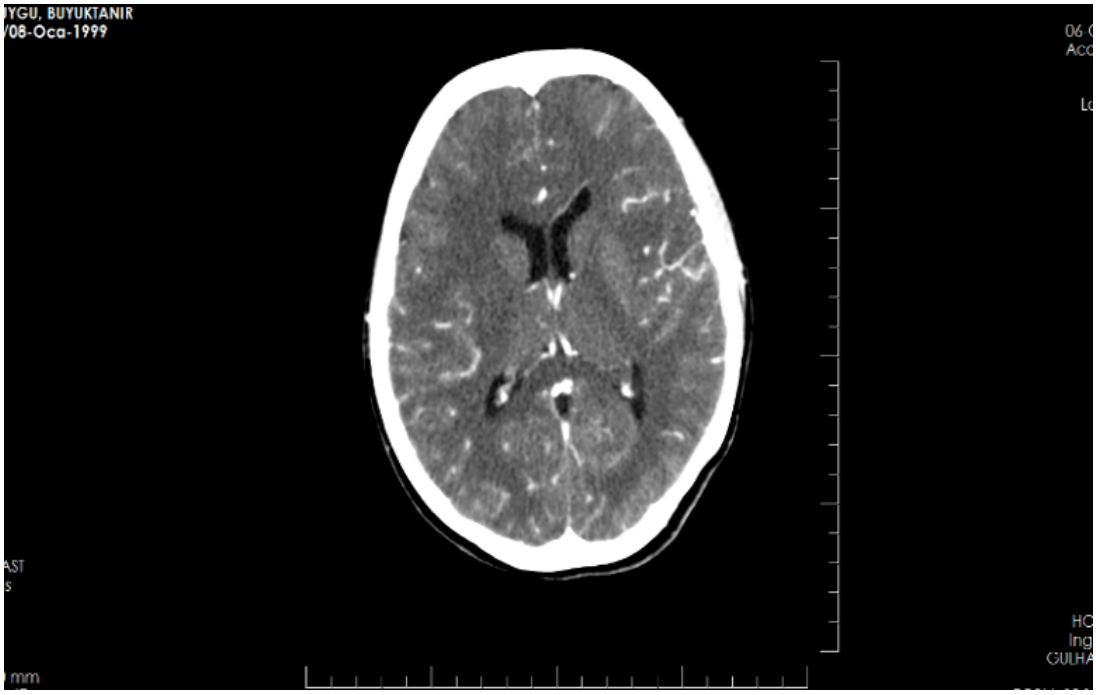

Resim-2

S 08

METASTATİK PROSTAT KANSERİNE SEKONDER POLİMİYALJİYA ROMATİKA BENZERİ SENDROM

NİLAY ERDİK, GÖKHAN YAVUZBİLGE, DAMLA KARATAŞ, ZEYNEP ÖZTÜRK, SÜMEYYE MERVE TÜRK, CANSU ARSLANTÜRK GÜNEYSU, EMEL GÖNÜLLÜ

SAKARYA ÜNİVERSİTESİ TIP FAKÜLTESİ, İÇ HASTALIKLARI ANA BİLİM DALI, ROMATOLOJİ BİLİM DALI, SAKARYA

GİRİŞ: Polimiyaljiya romatika(PMR), özellikle 50 yaş üzerinde görülen, yüksek eritrosit sedimantasyon hızı (ESR) ve C-reaktif protein(CRP) ile birlikte omuz ve kalça kavşağı inflamatuar ağrısı ile karakterize romatolojik bir hastalıktır.

VAKA ÖZETİ: 64 yaşında erkek hasta 6 aydır olan halsizlik, kilo kaybı, omuz ve kalçalarda ağrı ile polikliniğimize başvurdu. Hastanın fizik muayenesinde artrit yoktu, kas gücü alt ve üst extremitede 5/5 olarak saptandı. Tetkiklerinde CRP:16 mg/L, ESR:42(1.saat), romatoid faktör ve anti siklik sitrüllenmiş peptid negatif saptandı. Hastaya omuz ve kalça kavşağı ağrısı, sabah tutukluğu ve eşlik eden akut faz yüksekliği olması ile klinik olarak PMR tanısı konuldu. Hastaya günlük 15 mg prednizolon tedavisi verildi. Hastanın 3 hafta sonra yapılan kontrolünde klinik olarak **şikayetleri ve akut fazı gerilemişti. Takipler**inde steroid azaltılması sonrası şikayetleri tekrar başlayan ve eski kortikosteroid dozu başlanmasına rağmen şikayetleri gerilemeyen ve CRP:65 mg/L, ESR:38(1.saat) olan hastaya malignite taraması yapıldı. Çekilen toraks ve batın tomografisinde; her iki hemitoraksta multipl, en büyükleri sağ orta lob medial segmentte; 10 mm çapında, sol alt lob süperior segmentte; **8 mm çapında nodüler opasiteler**, metastaz ile uyumlu izlenirken, torakal ve lomber vertebralarda osteoblastik aktiviteyi düşündürür hiperdens lezyonlar izlendi. Bakılan prostat spesifi antijen:4046 µg/L saptanan hasta ürolojiye yönlendirildi. Hastanın alınan prostat biopsisi patolojisi prostat adenokarsinomu ile uyumlu izlendi.

TARTIŞMA: PMR, paraneoplastik sendrom olarak ortaya çıkabilmektedir; şüphelenildiğinde öncelikle prostat, akciğer ve hematolojik malignitelerin araştırılması önerilmektedir(1). Literatürde benzer şekilde prostat kanseri ilişkili PMR benzeri sendrom olguları bulunmaktadır(2,3). Bu sebeple özellikle tedaviye yanıt vermeyen veya klinik değişkenlik gösteren PMR hastalarında maligniteden şüphelenilmelidir.

Kaynaklar:

1. Muller, S et al. "The real evidence for polymyalgia rheumatica as a paraneoplastic syndrome." Reumatismo vol. 70,1 23-34. 27 Mar. 2018, doi:10.4081/reumatismo.2018.1031
2. Randazzo, Charles T et al. "Metastatic prostate cancer mimicking polymyalgia rheumatica." Case reports in emergency medicine vol. 2011 (2011): 695320. doi:10.1155/2011/695320
3. Kane I, Menon S. Carcinoma of the prostate presenting as polymyalgia rheumatica. Rheumatology (Oxford). 2003 Feb;42(2):385-7. doi: 10.1093/rheumatology/keg058. PMID: 12595644.

S 09
ENFLAMATUVAR SAKROİLEİT'İ TAKLİT EDEN BİR OLGU: BERTOLOTTİ SENDROMU

CEYHUN BICILIOĞLU[1], ÖZGÜR AKGÜL[1], ÖZGÜL SOYSAL GÜNDÜZ[2]

1 CELAL BAYAR ÜNİVERSİTESİ FİZİKSEL TIP VE REHABİLİTASYON ANABİLİM DALI, ROMATOLOJİ KLİNİĞİ, MANİSA
2 CELAL BAYAR ÜNİVERSİTESİ İÇ HASTALIKLARI ANABİLİM DALI, ROMATOLOJİ KLİNİĞİ, MANİSA

Bertolotti sendromu, 1917'de Mario Bertolotti tarafından tanımlanmıştır. Literatüre göre popülasyonun %7-20'sinde bulunan konjenital bir anatomik anormalliktir. Sakrum veya ilium ile eklem yapan, dolayısıyla omurganın ve sakroiliak eklemin biyomekaniğinde bir değişikliğe yol açan mega-apofizin varlığı ile tanımlanır. Bu değişiklik iki taraflı veya tek taraflı olabilir. Genellikle yaşamın ikinci on yılından sonra bel ağrısı kliniği oluşturabilir. Çoğu hasta asemptomatiktir, asimetrik olduğunda ağrı oluşturma riski daha fazladır. Ağrı farklı yapılardan kaynaklanabilir: posterior interapofizyal eklemlerde artroz, kontralateral tarafta faset artrozuna neden olarak, sakroiliak ağrı ve diskojenik ağrı ve lumbosiyatik ağrıyı taklit edebilir.

Olgu: 37 yaşında erkek hasta bir aydır sağ tarafta başlayan bel ve kalça ağrısı şikayeti ile dış merkezden kliniğimize sakroileit ön tanısı ile yönlendirildi. Ağrısının sağ kalçaya yayıldığını, aktivite ile arttığını uykudan uyandırmadığını ve sabah tutukluğunun 30 dakika sürdüğünü belirtti. Non-steroid anti-inflamatuvar ilaçlarla rahatladığını ifade etti. Hastanın romatolojik sorgusu doğaldı. Ek hastalık yoktu. Ailede kolon ca öyküsü bulunmaktaydı. Hastanın ingiunal hassasiyeti mevcuttu. Fabere, kalça eklem hareket açıklığı düz bacak germe testi ve sakroiliak kompresyon testi normaldi. Nörolojik defisit ve patolojik refleks gözlemlenmedi. Laborotuvar tetkiklerinde sedimantasyon yüksekliği haricinde anormallik yoktu. MRI görüntülemede lumbosakral diarthroidal eklem oluşturan sakroiliak eklemin korunduğu ve bu eklemin subkondral kemiğinin T2 görüntülerinde hiperintens ve T1 ağırlıklı görüntülerde kemik iliği ödemini düşündüren hipointens sinyaller bulunmaktaydı. Bu özellikler, L5'in sağ transvers prosesi ile sağ sakral ala arasında altta yatan bir psödoartrozda meydana gelen inflamatuar değişiklikleri düşündürdü. (Şekil 1)

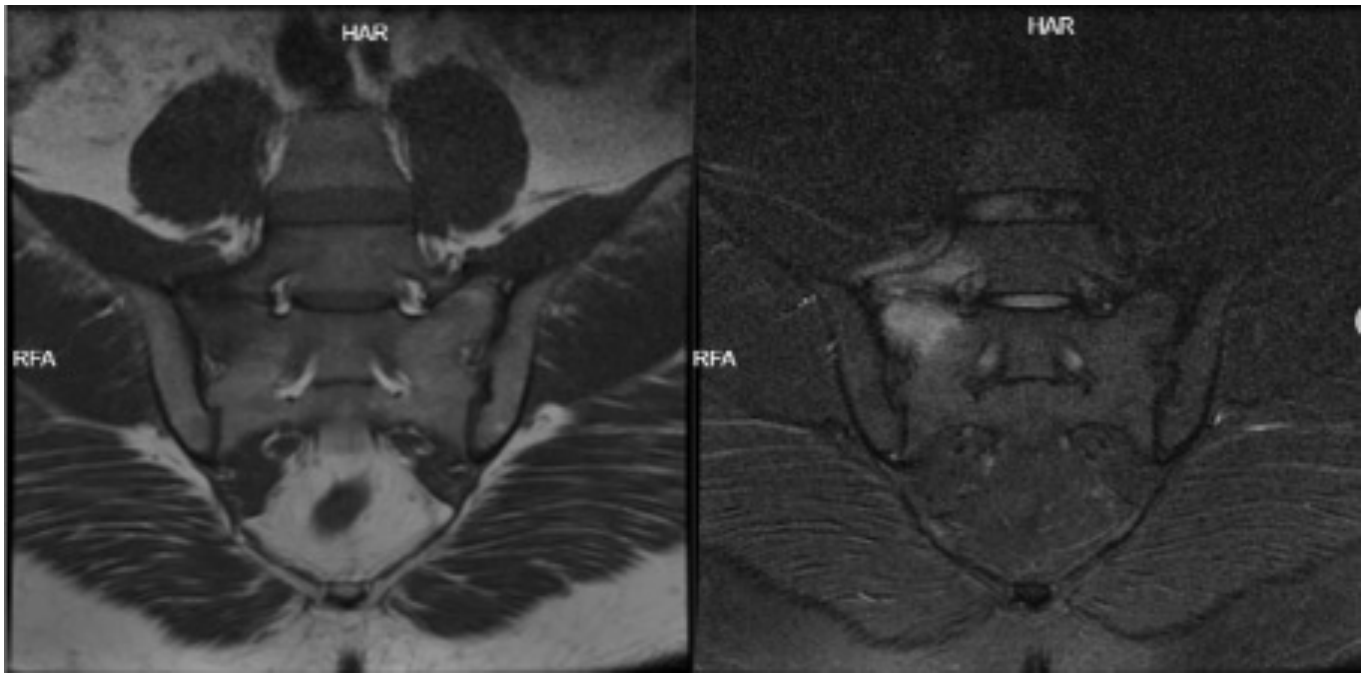

Sonuç: Bertolotti sendromu lumbosakral konjenital vertebra anomalisi olup klinik olarak enflamatuvar spondiloartropatiyi taklit eden bel ve kalça ağrısına yol açabilir. Bizim olgumuzda olduğu gibi hastayı klinik labroratuvar ve MRI görüntüleme ile dikkatli değerlendirme ayırıcı tanıda yol gösterici olacaktır.

POSTER BİLDİRİLER

P 01
BASDAI'YE GÖRE İNAKTİF OLAN HASTALARDA TEDAVİ KARARINDA GÜNCELLEME YAPMAK GEREKİYOR OLABİLİR

HASAN KOCAAYAN, ELİF EDİBOĞLU, KAZIM AYBERK SİNCİ, AYTEN ÖZKAN, GÖKHAN KABADAYI, İDİL KURUT AYSİN, ÖNAY GERCİK, ESRA ERPEK, EDA OTMAN AKAT, HALUK CİNAKLI, ÖZGÜR TOSUN, DİLEK SOLMAZ, SERVET AKAR

İKÇÜ ATATÜRK EĞİTİM VE ARAŞTIRMA HASTANESİ ROMATOLOJİ KLİNİĞİ

Amaç: Aksiyel spondiloartrit (AxSpA) hastalarında sonlanım ölçütlerinden BASDAİ ve ASDAS-CRP arasındaki uyumsuzluk sıklığını ve uyumsuz hastaların özelliklerini belirlemek

Yöntem: Tek merkez AxSpA kohortunda izlenen ve aynı vizitte BASDAİ ve ASDAS-CRP değerlerine sahip 575 hasta (ortalama yaş: 40.2 ± 11.5; erkek cinsiyet: 358, %62.3) çalışmaya dahil edildi. Hastaların 369'u (%64.2) radyografik axSpA (r-axSpA) olarak sınıflandırıldı. BASDAI inaktif/aktif değerlendirilmesi için 4 kestirim değeri olarak kullanıldı. ASDAS-CRP için ise 2.1 değeri kabul edildi. İki ölçüm metoduna göre değerlendirildiğinde farklılık olan hasta uyumsuz olarak değerlendirildi. Hastaların demografik, klinik, aktivite ve yapısal değerlendirmeleri elde olundu.

Bulgular: 146 (%25.4) hastada iki sonlanım ölçeği arasında uyumsuzluk saptandı. İki ölçeğin uyum oranı: %75.4 olarak hesaplandı (Kappa:0.458). BASDAI'ye göre inaktif olan 274 hastanın %46.4 ü ASDAS-CRP ye göre aktif olarak değerlendirildi (Şekil). Tüm hasta grubuna bakıldığında uyumsuz hastaların daha yüksek CRP değerlerine sahip oldukları, daha düşük oranda topuk ağrısı tanımladıkları ve daha az oranda biyolojik kullandıkları görüldü. Bu hastalar aynı zamanda daha düşük BASFI, HAQ-S ve BAS Genel ağrı değerlerine sahiplerdi (Tablo). BASDAI inaktif hasta grubuna bakıldığında uyumlu ve uyumsuz hastalar arasında uyumsuz hastalar daha ileri yaşta, daha düşük eğitim seviyesine sahip ve daha fazla periferik artrit tutulumuna sahiptiler. Yine grupta uyumsuz hastaların bazal mSSASS değerleri, bazal sindesmofit varlığı, mSSASS progresyon oranları ve BASMI değerleri daha yüksek olarak tespit edildi. Ek olarak genel gruptakilere benzer şekilde daha düşük BASFI, HAQ-S ve BAS Genel ağrı skorlarına sahiptiler.

Sonuç: Hastalık aktivitesinin belirlenmesi ve takibinde yaygın şekilde kullanılan bu iki ölçek arasında %25 hastada uyumsuzluk olduğu görülmüştür. Özellikle tedavi kararın değişebileceği grup olan BASDAI'ye göre inaktif hastalarda CRP yüksekliği ile birlikte ileri yaş, düşük eğitim düzeyi ve periferik artrit varlığı uyumsuzluk varlığında gözlenmiştir. BASDAI<4 ve uyumsuz olan hastalarda yapısal hasar bazalde ve takipte daha fazla olarak görülmüştür. Lokal önerilere göre tedavisiz kalacak bu grubun progresyon açısından durumu da göz önüne alındığında ASAS'ın ASDAS>2.1 kararını değerlendirmek uygun olacaktır.

Tablo. Uyum durumuna göre popülasyonunun karşılaştırılması

	Tüm Hastalar			BASDAI<4		
Değişkenler	**Uyumsuz Olan Hastalar (n=146)**	**Uyumlu Olan Hastalar (n=425)**	**P**	**Uyumsuz Olan Hastalar (n=127)**	**Uyumlu Olan Hastalar (n=147)**	**P**
Yaş	41.3±10.9	39.8 ± 11.7	0.262	41.0±10.6	36.9±10.5	**0.001**
Erkek	93; 63.7	285; 61.8	0.678	86;67.7	101;68.7	0.861
Semptom süresi	12.6 ± 10.4	12.4 ± 10.4	0.851	13.4±10.6	9.6±8.7	**0.001**
Tanı (r—axspa)	99;67.8	270;62.9	0.289	93;73.2	80;54.4	**0.001**
Sigara kullanımı	108;74.0	290; 67.8	0.160	96;75.6	81;55.5	**0.001**
Eğitim yılı	9.8±4.4	10.0±4.5	0.651	9.4±4.4	11.5±4.6	**<0.001**
VKİ	26.2 ± 4.	26.3 ± 4.8	0.656	26.4±4.4	25.9±4.4	0.149
Bazal periferik artrit	48; 33.8	148; 35.6	0.702	40;32.3	30;21.1	**0.040**
Bazal topuk ağrısı	55; 37.7	195; 50.5	**0.043**	42;35.6	62;43.4	0.202
Bazal daktilit	4; 2.8	11; 2.6	1.0	4;3.1	2;1.4	0.321
Bazal üveit	23; 15.8	69; 16.1	0.388	16;12.6	13;9.0	0.333
Psoriasis	8; 5.5	31; 7.2	0.468	8;6.3	8;5.4	0.763
IBH	7; 5.2	16; 4.2	0.626	5;3.5	5;4.3	0.735
Kalça tutulumu	13; 9.6	45; 10.9	0.654	13;11.0	7;5.0	0.072
HLA B27 pozitifliği	65/125; 52.8	214/357; 59.9	0.169	61/101;58.1	76/129;58.9	0.899
CRP mg/dl	19.0 ± 23.7	12.2 ± 20.2	**<0.001**	21.7±24.3	3.4±3.6	**<0.001**
CRP>5 mg/dl	104; 71.2	212; 49.4	**<0.001**	104;81.9	33;22.4	**<0.001**
Bazal mSSASS	8±17.0	8.2±16.9	0.443	9.4±17.7	5.4±14.1	**0.005**
Bazal sindesmofit	57/121;47.1	145/367;39.5	0.141	54/106;50.9	29/127;22.8	**<0.001**
mSSASS progresyon	14/41;34.1	30/149;20.1	0.06	14/38;36.8	8/54;14.8	**0.015**
Yeni sindesmofit	13/60;21.7	43/210;20.5	0.841	13/54;24.1	8/69;11.6	0.06
Biyolojik Tedavi	23; 16.0	108; 25.4	**0.020**	21;16.8	26;17.8	0.827
BASFI	2.5 ± 2.0	4.0 ± 3.1	**<0.001**	2.3±2.0	1.2±1.4	**<0.001**
BASFI<4	112; 77.2	209; 49.2	**<0.001**	102;81.0	136;94.4	**0.001**
ASQOL	7.1 ± 4.5	4.2 ± 2.2	**<0.001**	7.0±4.7	4.6±3.9	**<0.001**
HAQ-S	0.62 ± 0.5	0.9 ± 0.7	**<0.001**	0.6±0.5	0.3±0.4	**<0.001**
BAS-Genel Ağrı	3.4 ± 2.5	4.9 ± 3.0	**<0.001**	3.2±1.2	2.0±1.8	**<0.001**
BASMI	3.2 ± 1.7	3.4 ± 1.8	0.420	3.3±1.8	2.4±1.3	**<0.001**

* Sürekli değişkenler ortalama ±SD; kategorik değişkenler n;% olarak ifade edilmiştir.

P 02
NİVOLUMAB İLİŞKİLİ İNTERSTİSYEL NEFRİT VE ANCA İLİŞKİLİ VASKÜLİT BİRLİKTELİĞİ OLGU SUNUMU

BURÇAK KARADENİZ, SELDA ÇELİK

SAĞLIK BİLİMLERİ ÜNİVERSİTESİ, BAKIRKÖY DR. SADİ KONUK EĞİTİM VE ARAŞTIRMA HASTANESİ, ROMATOLOJİ KLİNİĞİ, İSTANBUL

Giriş: Akut böbrek yetersizliği, son zamanlarda geliştirilen immün checkpoint inhibitörlerinin nadir bir komplikasyonudur (1). Literatüre göre nivolimub ilişkili akut interstisyel nefrit olgularında nivolumabın kesilmesi ve kortikosteroid tedavisi önerilmektedir (2). Biz burada nivolumab ilişkili interstisyel nefrit ve anca ilişkili vaskülit tanısı alan metastatik RCC olgusunu sunduk.

Olgu: 73 yaşında kadın hasta, mart 2022'de halsizlik ve nefes darlığı şikayeti ile acil servise başvurdu. Özgeçmişinde hipertansiyon, metastatik renal cell kanseri sebebiyle nivolimub tedavisi altında olduğu öğrenildi. Fizik muayenesinde ateş 36.6°C, nabız 90/dk, tansiyon arteriyel 150/90mmHg, solunum sayısı 22/dk, solunum sesleri bibazal ral, pretibial ödem+/+ idi. Laboratuarında; wbc 13800/mm3, nötrofil 11200/ mm3, hemoglobin 10 g/dl, hct:29, kreatinin 2,39 mg/dl, tam idrar tetkikinde lökosit 12, eritrosit 231, albüminüri +++, spot idrarda 5.1 gr/gün proteinüri, crp 146 mg/L, sedimentasyon 28 mm/saat, ANA 1/100 ince benekli ve nükleolar pozitif, anti ds-dna negatif, ANCA İFA ++PR3 ANCA negatif ve MPO ANCA 13,6 U/Ml, anti-GBM negatif, C3 normal, C4 normal, covid PCR negatif saptandı. Klinik takibinde kreatinin 7,76g/dL ye yükseldi, çekilen toraks BT sinde yaygın bilateral plevral ve perikardiyal efüzyon mevcuttu, acil hemodiyalize ve ultrafiltrasyona alındı. Çekilen üriner usg sinde her iki böbrek parankim ekosu grade I renal parankimal hastalık lehine artmıştı. Onkoloji önerisi ile Pet-BT si çekildi, her iki akciğerde patolojik FDG tutulumunun olmadığı milimetrik nodüller saptandı yeni gelişen metastatik odak görülmedi. Yapılan böbrek biyopsisi kresentik glomerülonefrit vaskülit ile uyumlu; interstisyel yoğun mikst iltihabi infiltrasyon ve tubulit, interstisyel nefrit ile uyumlu şeklinde raporlandı. Nivolumab ilişkili interstisyel nefrit ve anca ilişkili vaskülit tanıları ile 1 g pulse steroid (üç gün) verildi. 1 mg/kg/gün prednisolon idame edildi. 1 gram rituksimab/15 gün uygulandı. Takiplerine romatoloji polikliniğinde devam etmektedir.

Sonuç: PD-1 inhibörtörleri ile terapi altındaki akut interstisyel nefriti önlemekte böbrek fonksiyon testlerinin yakın takip edilmesi önerilmektedir. Nivolumab ilişkili interstisyel nefrit ve anca ilişkili vaskülit birlikteliği nadir olarak saptanmaktadır.

Anahtar Kelimeler: anca ilişkili vaskülit, interstisyel nefrit, nivolumab, PD-1 inhibitörleri

Kaynaklar:

1. Noto-Kadou-Kaza B, Desbuissons G, Isnard CB. Association of Acute Interstitial Nephritis with Nivolumab in Renal Cell Carcinoma: A Case Report. Indian J Nephrol. 2021 May-Jun;31(3):303-306. doi: 10.4103/ijn.IJN_62_20. Epub 2021 Feb 20. PMID: 34376950; PMCID: PMC8330651.
2. Murakami N, Borges TJ, Michifumi Yamashita M, Riella LV. Severe acute interstitial nephritis after combination immune-checkpoint inhibitor therapy for metastatic melanoma. Clin Kid J. 2016;9:411–7.

P 03
GRANÜLOMATÖZ POLİANJİİT; HASTALIK AKTİVASYONU MU? YOKSA ENFEKSİYON MU?

NİLGÜN GÖVEÇ GIYNAŞ,GÜLAY KINIKLI, MURAT TURGAY, AŞKIN ATEŞ

ANKARA ÜNİVERSİTESİ TIP FAKÜLTESİ İÇ HASTALIKLARI ABD-ROMATOLOJİ BİLİM DALI

Giriş: Anti-nötrofilik sitoplazmik antikor ilişkili vaskülit (AAV) hayatı tehdit edici, nadir görülen bir hastalıktır (1). Önceleri sağ kalım %20 iken; tedavi ile 10 yıllık sağ kalım %75'e yükselmiştir (2). İmmünsüpresif tedaviler, bu artışı sağlarken enfeksiyon riskinide artırmıştır. Gözlemsel çalışmalarda, AAV tanılı hastaların %20-60›ında önemli enfeksiyonlar gelişmektedir (3). Hastalığın seyrinde görülebilen enfeksiyonlar, hastalık aktivasyonu ile ayırıcı tanıda her zaman düşünülmelidir. Ancak benzer klinik bulguları olması nedeni ile ayrım zor olmaktadır. Granülomatöz polianjiit tanısı ile izlediğimiz olgumuzda hastalık aktivasyonu ile karışabilecek enfeksiyonlara dikkat çekmeye çalıştık.

Vaka Özeti: Olgumuz 29 yaşında erkek, 2017 yılında hemoptizi ve dispne şikâyetleri ile çekilen Torax BT'de en büyüğü 6.5 cm olan 3 adet kaviter lezyonlar saptandı. ANA ve PR3-ANCA pozitif saptanan hastada, oligüri ve kreatin yüksekliği nedeni ile yapılan renal biopsisiside nekrozitan glomerulonefrit saptandı. AAV tanısı ile plazmaferez, steroıd, sıklofosfomid sonrasında azatiopürin tedavileri verildi. 2018 yılında kronik böbrek yetmezliği kabul edilen hasta haftada üç kez hemadiyaliz programına alındı. Kokain bağımlısı olan hastanın, takip ve tedaviye uyumsuzluğu mevcuttu. Ağustos 2021'de, torax BT'de kaviter lezyonlarda progresyon olması nedeni ile rituxımab verildi. Ekim 2021'de dispne, ateş, hipotansiyon ile yatırılan hastanın Torax BT de yaygın kaviter lezyonları mevcuttu. Sağ subklavian kalıcı hemodiyaliz kateterinde pürülan akıntı saptandı. Kateteri çekilen hastanın yapılan ekokardiografide triküspit kapakta 2x1.5 cm büyüklüğünde hareketli vejetasyon saptandı. Sedim, crp ve prokalsitonin yüksekliği olan hastanın alınan kan ve kateter kültüründe stafılokok auerus üredi. Antibiyotik tedavisi sonrası genel durumunda düzelme olan hastanın, takiplerinde yeni gelişimli kaviter lezyonlarında ve akut faz yanıtında gerileme saptandı. Bu nedenle yeni gelişen kaviter lezyonlar hastalık aktivasyonu değil, endokardite sekonder septik emboli olarak değerlendirildi.

Tartışma: Granülomatöz polianjiit; üst hava yolları, akciğer, renal ve diğer organ patolojilerine de neden olabilen yaygın vaskülit ile karakterize yaşamı tehdit edici ciddi bir hastalıktır. İmmünsüpresif tedavi ile prognoz iyileşme göstermiştir, fakat hastalığın doğasına veya tedaviye bağlı olarak enfeksiyon riski artmaktadır (4). AAV'de akut faz yanıtı yükseklikleri ve ateş hastalık aktivasyonlarında, enfeksiyonlarda ve eşlik edebilen malignitelerde görülebilmektedir. Enfeksiyon gelişimi için risk faktörleri; indüksiyon tedavisinin agresifliği, steroidlere kümülatif maruz kalma, diyalize bağımlılık gösteren böbrek fonksiyonlarında bozulma ile birlikte yaşlılıktır. Akciğer tutulumu olan granülomatöz polianjiitli hastalarda büyük kaviteler de mantar enfeksiyonlarına zemin hazırlayan kritik bir durumdur (5). AAV'de tanıdan sonraki ilk yılda ölümün en sık nedeni enfeksiyonlardır (5). Sonuç olarak, granülomatöz polianjiit tanılı hastalarda enfeksiyon her zaman göz önünde bulundurulmalıdır. Hastalığın seyrinde aktivasyon ya da enfeksiyon ayrımında; laboratuvar yöntemleri, radyolojik incelemeler, patolojik örneklemeler yardımcı olabilmekle beraber her zaman kesin ayrım yapılamamaktadır. Bu olguyu sunmaktaki amacımız da buna dikkat çekmektir.

Anahtar Sözcükler: Granülomatoz Polianjiit, enfeksiyon, immünsupresif ajanlar.

Kaynaklar

1. Ntatsaki E, Watts RA, Scott DG. Epidemiology of ANCA-associated vasculitis. Rheum Dis Clin North Am 2010;36(3):447-61.
2. Schonermarck U, Gross WL, de Groot K. Treatment of ANCAassociated vasculitis. Nat Rev Nephrol 2014;10(1):25-36.
3. Cartin-Ceba R, Golbin JM, Keogh KA, et al. Rituximab for remission induction and maintenance in refractory granulomatosis with polyangiitis (Wegener's): Ten-year experience at a single center. Arthritis Rheum 2012;64(11):3770-8.
4. Frary EC, Hess S, Gerke O, Laustrup H. 18F-fluoro-deoxy-glucose positron emission tomography combined with computed tomography can reliably rule-out infection and cancer in patients with anti-neutrophil cytoplasmic antibody-associated vasculitis suspected of disease relapse. Medicine (Baltimore). 2017;96(30):e7613.
5. Kronbichler A, Jayne DR, Mayer G. Frequency, risk factors and prophylaxis of infection in ANCA-associated vasculitis. Eur J Clin Invest 2015;45(3):346-68.

P 04
EKLEM İÇİ GLUKOKORTİKOİD UYGULANAN AKUT GUT ARTRİTİ OLGUSU

GİZEM PİRE

CUMHURİYET ÜNİVERSİTESİ TIP FAKÜLTESİ, İÇ HASTALIKLARI ANA BİLİM DALI, ROMATOLOJİ BİLİM DALI

Giriş: Gut alevlenmesi, genellikle tek bir eklemi içeren, ancak bazen iki veya daha fazla eklemi içeren, yoğun ağrılı ve engelleyici bir inflamatuar artrittir[1]. Sadece bir veya iki eklem iltihabı olan veya oral tedavi alamayan, enfeksiyon olasılığının da uzak olduğu değerlendirilen gut hastalarına eklem sıvısı aspirasyonu ve intraartiküler glukokortikoid (triamsinolon veya eşdeğer dozda metilprednizolon) enjeksiyonu ile artrosentez önerilmektedir[2].

Vaka Özeti: Bilinen üç yıldır gut öyküsü olan 38 yaşında erkek hastanın bir buçuk ay önce sol bacakta ağrı şikayetiyle kızarıklık ve şişlik bulguları olup dış merkezde stafilokokkal yumuşak doku enfeksiyonu denilerek antibiyotik verilmiş. Gut için düzensiz olarak prednizolon ve indometazin kullanan hastanın allopurinol ve kolşisin tedavilerine alerji öyküsü mevcutmuş. Son üç gündür sol ayak dış yanında ağrı, şişlik ve hareketlerde kısıtlılık şikayetiyle romatoloji polikliniğine başvurdu. Daha önce sol ayak ekleminde atak şeklinde ağrısı olmamış. Ateş, üşüme, titremesi yokmuş. Üç gün öncesine göre ayak hareketlerinde düzelme ve ağrılarda azalma olmuş. Fizik muayenede sol ayak lateralde malleolda hassasiyet ve şişlik mevcuttu. Eklem hareket kısıtlılığı vardı. Isı artışı yoktu, ateşi 36.9 ölçüldü. Diğer sistemlerin muayenesinde özellik ya da enfeksiyon bulgusu saptanmadı. Yapılan tetkiklerde lökosit 10400/µL, hemoglobin 13.3gr/dl, platelet 310000//µL, sedimantasyon 53mm/sa, C-reaktif protein (CRP) 18mg/dl, kreatinin 0.8mg/dl, ürik asit 9.9mg/dl, ALT 22 U/L, Romatoid faktör 6.3 IU/ml saptandı. Ayak bileğine glukokortikoid enjeksiyonu ile hastanın alerji öyküsü olmayan farklı bir kolşisin preparatı ile febuksostat başlandı. Bir hafta sonraki kontrolünde klinik olarak şikayetleri gerilemiş olan hastanın CRP 1.13mg/dl saptandı.

Tartışma: Literatürde akut gutta eklem içi glukokortikoid tedavisinin kullanımını destekleyen randomize çalışmalardan bir kanıt çıkmadığını, eklem içi glukokortikoidlerin osteoartrit ve romatoid artritte güvenli ve etkili bir tedavi olabileceğini düşündüren çalışmalar da mevucttur[3]. Bu sonuçlar akut gut hastaları için genelleştirilebilir ve tedavi özellikle nonsteroid antiinflamatuar ilaçlar veya kolşisin kontrendike olan kişilerde faydalı olabilir.

Kaynaklar

1. Pillinger MH, Mandell BF. Therapeutic approaches in the treatment of gout. Semin Arthritis Rheum 2020; 50:S24.
2. Fernández C, Noguera R, González JA, Pascual E. Treatment of acute attacks of gout with a small dose of intraarticular triamcinolone acetonide. J Rheumatol 1999; 26:2285.
3. Wechalekar MD, Vinik O, Schlesinger N, Buchbinder R. Intra-articular glucocorticoids for acute gout. Cochrane Database Syst Rev. 2013 Apr 30;(4):CD009920. doi: 10.1002/14651858.CD009920.pub2. PMID: 23633379.

P 05
ANTİ-TNF TEDAVİ ALTINDA BİRDEN FAZLA ADVERS OLAY GELİŞEN OLGU

YELİN KOÇAK ÜNSAL, ZELİHA ADEMOĞLU, ELİF GÜNGÖR, HAKAN EMMUNGİL

TRAKYA ÜNİVERSİTESİ TIP FAKÜLTESİ, İÇ HASTALIKLARI ANA BİLİM DALI, ROMATOLOJİ BİLİM DALI, EDİRNE

Giriş: Biyolojik ajanların kullanıma girmesiyle birlikte immünite ilişkili pek çok hastalığın tedavi yaklaşımında belirgin değişiklikler meydana gelmiştir. Bu tedavilerin güvenlik profilleri çalışmalarla gösterilmiş olsa da bu ilaçların kullanımı sonrası gelişen otoimmün hastalıkların bildirimleri giderek artmaktadır (1). Biyolojik ajan kullanımı ile indüklenmiş hem sistemik (lupus, sarkoidoz, inflamatuar miyopatiler gibi) hem de organ spesifik (interstisyel akciğer hastalığı, psöriazis, üveit gibi) pek çok otoimmün reaksiyon bildirilmiştir (1). Burada anti-tümör nekroz faktör (anti-TNF) tedavisi sonrası eş zamanlı bağ doku hastalığı ve paradoksik psöriazis gelişmiş bir olgu sunulmaktadır.

Olgu: Ankilozan spondilit tanılı, 53 yaşında kadın hasta, el ve ayak tabanlarında skuamlı, püstüler lezyonlar ve el küçük eklemlerinde ağrı şikayeti ile başvurdu. Son zamanlarda inflamatuar bel ağrısı olmayan hastanın fizik muayenesinde el küçük eklemlerinde hassasiyet mevcuttu. Güncel olarak adalimumab 40 mg/2 hafta subkutan ve sulfasalazin 2x1000 mg tablet tedavisi alıyordu. Palmoplantar psöriazis olarak değerlendirilen döküntüler, adalimumab tedavisi sonrası başlamış olması nedeniyle paradoksik olay olarak kabul edildi. Hastanın aynı zamanda sistem sorgusunda ağız kuruluğu, göz kuruluğu ve fotosensitivite şikayetlerinin de olması nedeniyle romatoid faktör (RF), anti-nükleer antikor (ANA) testleri istendi. Laboratuar testleri tablo 1'de görülmektedir. ANA testi 2+ (nuclear fine speckled patern) saptanan hastanın sikka semptomları olması sebebiyle ENA profili, minör tükrük bezi biyopsisi ve schirmer testi planlandı. Schirmer testi bilateral 4 mm/5 dakika ve minör tükrük bezi patolojisinde fokus skoru 1 saptanan hasta anti-TNF ilişkili bağ doku hastalığı olarak kabul edildi. Psöriatik döküntülerin lokal tedavilerle kontrol altına alınamaması ve aynı zamanda anti-TNF ilişkili bağ doku hastalığı gelişmiş olması nedeniyle mevcut tedavileri sonlandırıldı. Metotreksat 15 mg/hafta ve gereklilik halinde nonsteroid antiinflamatuar ilaç tedavisi başlanan hastanın güncel kontrolünde psöriatik döküntülerinin ve eklem ağrısı şikayetlerinin gerilemiş olduğu görüldü. Hasta bu tedavi ile takip altına alındı.

Tartışma-Sonuç: Bu olguda da olduğu gibi biyolojik tedaviler arasında sık kullanılan ilaçlar olan anti-TNF ajanlar sonrası gelişen gerek sistemik gerek organ spesifik pek çok advers olay bildirilmiştir. Klinisyenler hastalıkların tedavi stratejileri kadar bu ilaçlarla ortaya çıkabilecek advers olayların da farkında olmalıdır. Böylelikle hem hastalıkların tedavisi sırasında gelişen sorunlar daha kolay fark edilip tanımlanabilecek hem de yan etki yönetimi daha kolay olacaktır.

Anahtar Kelimeler: adverse olay, anti-TNF tedavi, paradoks olay

Tablo 1: Laboratuar Değerleri

		Referans aralığı			Referans aralığı
Lökosit	6,38	4,23-9,07 10^3 u/L	**Total protein**	7,1	6,6-8,3 g/dL
Hemoglobin	12,1	13,7-15,5 g/dL	**Albumin**	4,4	3,5-5,2 g/dL
Platelet	242	150-400 10^3 u/L	**Romatoid faktör**	11	0-14 IU/mL
Üre	42	17-43 mg/dL	**Anti-Nukleer Antikor (ANA)**	2+(nuclear fine speckled pattern)	negatif
Kreatinin	0,54	0,72-1,25 mg/dL	**Anti-CCP**	<1.50	0- 1,93 u/mL
ALT (alanintransaminaz)	20	0-35U/L	**Anti-SSA**	1+	
AST (aspartataminotransferaz)	20	0-35U/L	**Anti-SSB**	negatif	
LDH	220	135-225 U/L	**Anti-Sm/RNP**	1+	
Sedimentasyon	12	0-15 mm/h	**Anti-Sm**	1+	
CRP	0,7	0-5 mg/L			

Referanslar:

1. Perez-Alvarez R, Pérez-de-Lis M, Ramos-Casals M; BIOGEAS study group. Biologics-induced autoimmune diseases. Curr Opin Rheumatol. 2013 Jan;25(1):56-64. doi: 10.1097/BOR.0b013e32835b1366. PMID: 23114587.

P 06
ANTİ TÜMÖR NEKROZ FAKTÖR TEDAVİSİ SONRASI GELİŞEN GRANÜLOMA ANNULARE VAKASI

ELİF GÜNGÖR, ZELİHA ADEMOĞLU, YELİN KOÇAK ÜNSAL, HAKAN EMMUNGİL

TRAKYA ÜNİVERSİTESİ TIP FAKÜLTESİ, İÇ HASTALIKLARI ANA BİLİM DALI, ROMATOLOJİ BİLİM DALI, EDİRNE

Giriş: İlaca bağlı deri reaksiyonları, muhtemel duyarlı hastalarda, anti-tümör nekrozis faktör (anti-TNF) ajanların en sık yan etkilerinden birisidir. Bunlar arasında infüzyon bölgesi reaksiyonları, psöriazis ve psöriazis benzeri lezyonlar, lupus benzeri sendromlar, vaskülit, egzamatöz ve granülomatöz reaksiyonlar yer alır (1). Anti TNF ajanlar sonrası gelişen bu cilt reaksiyonlarından birisi olan granüloma annulare (GA) litareatürde nadir olarak tanımlanmıştır. Burada, sertolizumab tedavisini takiben GA gelişen ve tedavinin kesilmesi sonrası lezyonları gerileyen bir ankilozan spondilit olgusu sunulmaktadır.

Olgu: 27 yıldır ankilozan spondilit (AS) tanısı ile takip edilen hastaya yaklaşık 10 yıl non steroid antiinflamatuar ajan ve sülfasalazin 2x1000 mg/gün tedavisi altında klinik remisyonda izlenirken, aksiyel şikayetlerinin artması ve akut faz yüksekliğinin olması üzerine etanercept 50 mg/hafta subkutan tedavisi başlandı. Etanercept tedavisi sekonder yanıtsızlık nedeniyle kesildi ve sertolizumab 200 mg/2 hafta subkutan tedavisi başlandı. Sertolizumab tedavisi altında klinik remisyonda izlenen hasta; tedavinin 9. Ayında extremitelerde eritemli, çevresi papüllerden oluşan, yuvarlak, etrafı çökük yaygın deri lezyonları (Resim 1) ile başvurdu. Hastanın lezyonlarından yapılan cilt biyopsisi sonucunda GA saptandı. Hasta GA etyolojisi açısından sorgulandığında; saptanabilen herhangi bir enfeksiyöz ajan ya da travma öyküsü yoktu. Diyabet, dislipidemi, tiroid hastalığı gibi predispozan bir hastalık öyküsü olmayan hastanın sistem sorgusunda ek özellik saptanmadı. Lezyonların ortaya çıktığı süreçte sertolizumab dışında yeni bir ilaç kullanımı yoktu. Topikal steroid tedavisiyle lezyonları kısmen gerileyen ancak tamamen geçmeyen hastanın sertolizumab tedavisi kesildi, sekukinumab 150 mg/ay subkutan tedavisi başlandı. Hasta mevcut tedavi altında AS açısından remisyonda ve GA açısından tama yakın lezyonları regrese olarak takip edilmektedir.

Resim 1: Cilt lezyonları

Tartışma-Sonuç: GA, patogenezi tam olarak bilinmeyen benign, kronik, inflamatuar bir dermatozdur. Etyolojisi genellikle bilinmemekle beraber vakaların %60-75'inde metabolik bozukluklar (diabetes mellitus, dislipidemi, tiroid hastalıkları),

neoplazmlar ve enfeksiyonlarla ilişkili bulunmuştur.Aynı zamanda GA; allopürinol, diklofenak, antidepresanlar, antikonvülsanlar, interferon gibi ilaçlar tarafından da indüklenebilir(2).Bizim olgumuzda da olduğu gibi anti-TNF ajanlar tarafından paradoksik olarak da gelişebilir. Bu gibi durumlarda anti TNF dışı ajanlar tedavide tercih edilebilir.

Anahtar Kelimeler: Granüloma annulare ,anti –tümör nekrozis faktör (anti-TNF)

Referanslar:

1. Cassone G, Citriniti G, Sebastiani M, Manfredi A, Cesinaro AM. Reactive Granulomatous Dermatitis during Anti-TNF Therapy: A Case Report and Review of the Literature. Clin Med Rev Case Rep. 2017;4:172–172.
2. MĂrculescu F, PĂtraȘcu V, Tutunaru CV, Ochiana L. Granuloma Annulare, a Possible Paradoxical Reaction of the Adalimumab Treatment in a Severe Case of Psoriasis Vulgaris. Curr Health Sci J. 2020 Apr-Jun;46(2):203-206. doi: 10.12865/CHSJ.46.02.16. Epub 2020 Jun 30. PMID: 32874695; PMCID: PMC7445640.

P 07

KIKUCHI FUJIMOTO İLE PREZENTE OLAN VEXAS SENDROMU

UMUT YILMAZ[1], SABRİYE GÜNER[2], TUĞÇE EŞKAZAN[3], AHU SENEM DEMİRÖZ[4]
GÖZDE KURTULUŞ[5], FURKAN BAHAR[6], SERDAL UĞURLU[2], AHMET EMRE EŞKAZAN[1]

CERRAHPAŞA TIP ÜNİVERSİTESİ

Amaç: Kikuchi-Fujimato, nekrotizan histiyositik lenfadenit ile seyreden boyunda şişlik ile giden nadir görülen bir hastalıktır. VEXAS sendromu ise vaskülit, tekrarlayan polikondrit, periyodik ateş sendromlarını içeren otoinflamatuar ile seyir gösteren nadir bildirilmiştir. VEXAS sendromunun, Kikuchi-Fujimoto hastalığı ile ilişkisi daha önce bir vaka raporunda da bildirilmiştir

Vaka: 81 yaşında erkek hasta, 6 yıldır tekrarlayan ve son 3 aydır giderek sıklaşan ateş, boyunda ve kasıkta şişlik, halsizlik, gece terlemesi, kilo kaybı şikayetleri ile başvuruyor. 39 C'e varan aralıklı ateş yüksekliğine yapılan laboratuvar incelemesinde dalgalanan akut faz yükseklikleri, anemi ve trombositopeninin de eşlik ettiği saptanıyor. Görüntülemelerde, pelvis ve boyunda en yüksek SUVmax 17 'yi bulan lenfadenopatiler(LAP) saptanıyor. Metabolik olarak en aktif saptanan LAP'tan alınan biyopside nekrotizan histiyositik lenfadenit olarak raporlanıyor ve Kikuchi-Fujimoto Hastalığı olarak değerlendiriliyor. Bunun üzerine eşlik edebilecek bağ doku hastalıkları açısından tarafımza konsulte ediliyor yapılan incelemede romatolojik panel negatif olarak sonuçlanıyor. Kemik iliği incelemesinde artmış selülarite %80-90, orta derece displazi saptanmış olup, MDS acısından anlamlı genetik anormallik saptanmıyor. Hastanın tedavisi 1 mg/kg metilprednızolon olarak düzenleniyor, ateş şiddetinde ve epizodlarında azalma ve klinik yanıt saptanın hastanın steroid tedavisine hidroksiklorokin ve anakinra ekleniyor, metilprednizolon taper aşamasında verilen immunsupresiflere klinik yanıt alınamadığı, ateş sıklığında artış ve transfüzyon ihtiyacı nedeni ile sık hastane başvuruları oluyor. Klinik yanıtsızlık ve transfüzyon bağımlı hale gelmesi üzerine ikinci kez kemik iliği biyopisi yapılıyor. Hastada ateş sıklığında artış olması üzerine otoinflamatuar hastalık açısından VEXAS Sendromu? olabileceği de düşünülüyor, o yönde de tetkik edilmesi planlanıyor. Kemik iliği aspiratından genetiğe UBA-1 geni için örnek gönderiliyor. Kemik iliği aspirasyonunda M/E: 90/10 myeloid seride belirgin artış, myeloid seri maturasyonu kesintisiz ancak maturasyonda duraksama? megaloblastık eritroid seri izlendi olarak yorumlanıyor. Hasta bu biyopsi sonucuna göre ve daha önce başlanan diğer immumsupresiflere de yanıtsız olması nedeni ile MDS? ön tanısı ile azasitidin başlanıyor. Azasitidin tedavisi devam ederken kemik iliğinden gönderilen VEXAS genetik sonucu UBA-1 c.118-1G>A mut olarak sonuçlanıyor. Hastanın devam eden azasitidin tedavi sikluslarına sonucunda transfüzyon bağımlılığında azalma ve akut faz yanıtı saptanıyor.

Sonuç: VEXAS sendromunda izlenen immünolojik ve hematolojik değişiklikler önemli olup, gözlenen bulguların aydınlatılması gerekmektedir. Bu vaka ile Kikuchi-Fujimato ile prezente olan VEXAS sendromuna farkındalık oluşturmak istemekteyiz.

P 08
PULMONER ARTER ANEVRİZMASI VE TROMBOZU İLE PREZENTE OLAN BEHÇET SENDROMU

AYŞE ÖZDEDE[1], MUHAMMED ŞAMİL ASLAN[2], ESER DURMAZ[3], EMİRE SEYAHİ[1]

1 İSTANBUL ÜNİVERSİTESİ-CERRAHPAŞA, CERRAHPAŞA TIP FAKÜLTESİ, İÇ HASTALIKLARI ANABİLİM DALI ROMATOLOJİ ANABİLİM DALI, İSTANBUL, TÜRKİYE
2 İSTANBUL ÜNİVERSİTESİ-CERRAHPAŞA, CERRAHPAŞA TIP FAKÜLTESİ, İÇ HASTALIKLARI ANABİLİM DALI, İSTANBUL, TÜRKİYE
3 İSTANBUL ÜNİVERSİTESİ-CERRAHPAŞA, CERRAHPAŞA TIP FAKÜLTESİ, KARDİYOLOJİ ANABİLİM DALI, İSTANBUL, TÜRKİYE

Amaç: Behçet sendromu(BS), her boyutta ve tipte vasküler yapıların etkilendiği ve ağırlıklı olarak venlerin tutulduğu etiyolojisi bilinmeyen multisistemik bir vaskülittir. BS'de arter tutulumu özelikle pulmoner arter etkilenimi, neden olduğu mortalite ve morbidite nedeniyle ven tutulumu kadar dikkate alınmalıdır.

Vaka Özeti: 21 yaşında kadın hasta göğüs ağrısı şikayeti ile kardiyoloji kliniğine başvuruyor.İki yıldır bilinen ventriküler septal defekti açısından takibi olan hasta üç aydır sol taraflı plöritik göğüs ağrısı, çarpıntı, öksürük, titreme, gece terlemesi, ara ara olan hemoptizi ve istemli olarak 27 kg kaybı tarifliyor. Buna ek olarak romatolojik sorgulamasında bir özellik saptanmıyor. Fizik muayenesinde solunum sesleri dinlemekle doğal, kardiyovasküler sistem:S1+,S2+, Erb odağında pansistolik üfürüm 2/6, nabız:100/dk, TA:110/80mmHg idi. Tüm ekstremitelerde kas gücü 5/5. Laboratuar bulgularında hemoglobin: 10g/dl, lökosit:5200/mm3, trombosit:248.000/mm3, eritrosit sedimentasyon hızı:71mm/saat, C-reaktif protein:45mg/l, romatoid faktör (RF):20 IU/ml, CCP(-) ANA(-),anti dsDNA(-),cANCA(-), pANCA(-), SS-A(-), SS-B(-),anti beta-2 glikoprotein IgG(-)-IgM(-), anti kardiyolipin IgG(-)-IgM(-) saptandı. Hemoptizi ve plöritik göğüs ağrısı nedeni ile çekilen kontrastlı toraks BT'de her iki akciğerde dağınık periferal konsolidasyon odakları, buzlu cam alanları, sağ akciğer alt loba giden pulmoner arter segmental dalında anevrizma ve trombüs ile uyumlu hipodens görünüm izlendi. Perikardiyal effüzyonu olan ve bilinen ventriküler septal defekti de olan hastanın çekilen transtorasik ekokardiyografisinde triküspit kapakta hareketli imaj, vejetasyon?,trombüs?, perikardda sol ventrikül arkasında 7mm, sağ atriyum arkasında 8mm sol ventrikül lateralinde 11 mm,sağ ventrikül arkasında 11 mm effüzyon izlendi. İnfektif endokardite yönelik hastadan üç gün üst üste hemokültür gönderildi, hemokültürde üreme saptanmadı. Alt ekstremite doppler ultrasonografisinde ve göz muayenesinde patoloji saptanmadı. Hastaya üç gün 1gr pulse IVMP verildi, tedavisi imuran 150 mg/gün ve infliksimab 10 mg/kg olacak şekilde düzenlendi.

Tartışma: Behçet sendromunda, tekrarlayan mukokutanöz lezyonlar en sık görülen bulgularından olup, başvuru anında sadece vasküler etkilenimi olan ve bildirilmiş vakalara ek olarak biz de burada diğer organ tutulumu olmadan pulmoner arter etkilenimi ile başvuran ve tedavisi düzenlenen bir olguyu sunmayı amaçladık.

Anahtar Kelimeler: anevrizma, behçet sendromu, hemoptizi

P 09
ATİPİK PREZENTASYONLU MİYOZİT OLGUSU

GİZEM VARKAL, İPEK TÜRK, MEHMET ALİ AŞIK
ÇUKUROVA ÜNİVERSİTESİ TIP FAKÜLTESİ

Giriş: İnflamatuar miyopatide tanı, klinik, laboratuar ve histopatolojik bulgularla konulur. Kreatinin kinaz en hassas kas enzimi olmasına ragmen, inflamuar miyopati olgularının %20'sinde normal olabilir (1). Nornal kreatinin kinaz düzeyi olan ve myopatiye sekonder travmatik ülserler ile başvuran bir olguyu sunduk.

Olgu: 37 yaşında kadın hasta el, ayak, dirseklerde açık yarası olması üzerine başvurmuş. Dört aydır oturduğu yerden kalkarken zorlanma olması üzerine dirseklerine dayanarak kalkıyormuş. Dirseklerde ülsere, akıntılı yara ve nefes darlığı olan hasta hastaneye yatırılarak tetkik edildi. Akıntılı yaradan alınan süruntü kültüründe klebsiella üremesi olan hastaya antibiyogram sonucuna uygun antibiyotik tedavisi başlandı. Nefes darlığı için çekilen toraks bilgisayarlı Tomografisi (BT) intertisyel akciğer hastalığı ile uyumlu idi. Bilateral proksimal kas güçsüzlüğü olan hastanın romatolojik otoantikorlardan SS-A antikor pozitifliği görüldü. Schirmer testi 4 mm idi. Kreatinin kinaz normal sınırlarda olan, elektromiyografi (EMG) sonucu miyopati ile uyumlu olan hastaya kas biyopsisi ve malignite tarama planlandı. Malignite ekartasyonu yapılan hastanın kas biyopsi sonucu inflamatuar miyopati, kollajen vasküler hastalık olarak değerlendirildi. Enfeksiyon tedavi sürecinde düşük doz metilprednizolon, enfeksiyon kontrol altına alındıktan sonra 0,5 mg/kg prednol ve azatiopürin ile tedavi düzenlenmiş, klinik olarak semptomlarda belirgin regresyon gözlenmiştir.

Sonuç: İnflamatuar miyopati Sjögren sendromu gibi bağ doku hastalıklarında gelişebilir. İnflamatuar miyopatide kas enzim seviyesi her zaman yükselmez. Proksimal kas güçsüzlüğü klinikte en sık karşılasılan şikayet olsa da hasta bazen nefes darlığı ya da enfeksiyon kliniği ile de başvurulabilir.

Kaynaklar

1. Liozon E, Vidal E, Sparsa A. Aldolase levels in dermatomyositis and polymyositis with normal creatine kinase levels. J Rheumatol 2003; 30:2077.

P 10
OTOİMMUN PANKREATİT VE ÜLSERATİF KOLİT HASTALIĞI BİRLİKTELİĞİ, OLGU SUNUMU

Giriş: Otoimmün pankreatit (OİP), pankreasın nadir görülen kronik otoimmün bir hastalığıdır ve sıklıkla erişkinlerde görülür. OİP ile ilişkili diğer sistemik ekstrapankreatik lezyonlar Sjögren sendromu, ülseratif kolit, retroperitoneal fibrozis, sialadenit, tiroidit ve idiyopatik trombositopenik purpura yer almaktadır.

Bu yazıda, Ülseratif Kolit tanısı alan OIP ile ilişkili kronik pankreatit olgusunu sunuyoruz.

Vaka Özeti:

Daha önce bilinen kronik hastalığı olmayan 22 yaşında erkek hasta epigastrik bölgede başlayan ve tüm karnına yayılan ağrı ile acil servise başvurdu. Hastanın bu şikayetle beraber sağ dizinde şişlik de eş zamanlı olarak başlamıştı. Hastanın öyküsünde iki yıl önce de benzer şikayetlerinin olduğu günde birkaç kez sulu kıvamlı ara ara kanlı dışkılamasının yanı sıra sağ dizinde şiştiğini belirtti. Fizik muayenede epigastrik bölgede, sol ve sağ alt kadranda hassasiyet saptandı.Sağ diz eklem hareket açıklığı azalmış, şişlik ve ısı artışı mevcuttu. Laboratuar değerlerinde lökosit sayısı: 8.700/ mm3, hemoglobin: 10.1 gr/dl), C-reaktif protein:189 (0-5mg/L), yüksek amilaz ve lipaz seviyeleri tespit edildi (amilaz: 636 U/L, lipaz: 1818 U/L). IgG-4 normal düzeydeydi.. Diz sıvı aspirasyonu yapıldı hücre sayımı inflamatuar sayıda idi ve kültürü negatif geldi. Hastanın batın tomografisi pankreatitle uyumlu, terminal ileumda ve kolon anslarında duvar kalınlık artışı izlenmekte olarak yorumlandı. Kolonoskopisinde Terminal ileum ve kolon mukozasına ait örneklerin tümünde distale doğru şiddeti azalan kript distorsiyon bulguları izlenirken lamina propriada ödem ve hafif mononükleer hücre artımı görülmüştür. Nötrofil aktivasyonu izlenmemiştir. Bulgular öncelikle İnflamatuar Barsak Hastalığını düşündürmüştür şeklinde raporlandı. Ülseratif kolit taısı ile Otoimmün pankreatit beraberliği düşünülen hastanın tedavisi 1mg /kg metilprednizolon olarak başlanıp kademeli olarak azaltıldı. İmmünsüpresif olarak tedavisi Azatioprin (2.5mg/kg) ve Methotrexate (haftalık 15mg) olarak plandı.

Tartışma: Otoimmün pankreatit, pankreasın kronik iltihabıdır ve sıklıkla çeşitli sistemik ekstrapankreatik lezyonlarla ilişkilidir. Ülseratif kolit (UC), AIP ile daha sık görülür ve bağırsak hastalığının şiddeti OIP gelişme riskini artırır.

Otoimmün pankreatit tanısında Uluslararası Konsensüs Tanı Kriterleri yayınladı. Buna göre görüntüleme, seroloji, diğer organ tutulumu, histoloji ve steroid tedavisine yanıttan oluşan beş kriter ve tip 1 ve tip 2 olarak alt gruplar belirlendi. Tip 2, pediatrik ve genç erişkin yaş gruplarında daha sık görülür. Ig G4 ile ilişkili değildir ve IBD ile ilişkili olarak daha sık görülür. Tedavisinde OIP'li kortikosteroide yanıtı iyidir. bizim olgumuz da genç erkek hastamız steroid sonrası şikayetleri azalmış olup azatioprin (2.5mg/kg) ve methotrexate tedavisi sonrası takiplerinde atak geçirmemiştir.

P 12
ERASMUS SENDROMLU BİR OLGU SUNUMU

EMRE ALİ ACAR

CELAL BAYAR ÜNİVERSİTESİ

Giriş: Erasmus sendromu 1957 yılında Erasmus ve ark. tarafından tanımlanmış olup, silika maruziyeti olan kişilerde silikozis ile birlikte veya tek başına gelişen sistemik skleroz (Ssk) hastalığını ifade etmektedir (1). Nadir görülen bir sendromdur. Bu yazıda kliniğimizde izlemekte olduğumuz Erasmus sendromlu bir olgu tartışılacaktır.

Vaka Özeti: 35 yaşında erkek hasta çalıştığı iş yerinde yapılan rutin sağlık kontrolleri neticesinde hastanemiz Göğüs Hastalıkları polikliniğine sevk edilmiş. Burada yapılan tetkiklerinde toraks bilgisayarlı tomografide her iki akciğer üst zonlarda fibrotik değişiklikler ve buzlu cam alanları gözlenmiş (Resim-1). Hastanın çalıştığı kurumda yaklaşık 7 yıl süre ile kuvartz maruziyeti olmuş. Bu bulgularla hastaya silikozis tanısı konulmuş. Tanıdan kısa süre sonra hastanın soğuk maruziyeti ile ellerde beyazlaşma, morarma ve parmak uçlarında yaralar oluşması üzerine hasta polikliniğimize yönlendirilmiş. Hastanın tarafımızca yapılan muayenesinde her iki el ve ayakta pitting ülserleri olduğu ve el sırtında el bileğini geçmeyen sklerodaktilisinin bulunduğu görüldü. Ayrıca takiplerinde her iki ayak parmaklarında nekroze alanlar geliştiği gözlendi (Resim-2). Yapılan kapillaroskopide skleroderma ile uyumlu olarak genişlemiş ve dev kapillerler ile birlikte kanama alanları gözlendi. Anti nükleer antikor nukleolar paternde pozitif saptanan hastanın anti-Scl 70 antikorunu da pozitif bulundu. Hastaya mevcut klinik ve laboratuar bulgularla Ssk tanısı konuldu. Silika maruziyeti de olması nedeni ile hasta Erasmus sendromu kabul edildi. Hasta halen kliniğimizde takip ve tedavisine devam etmektedir.

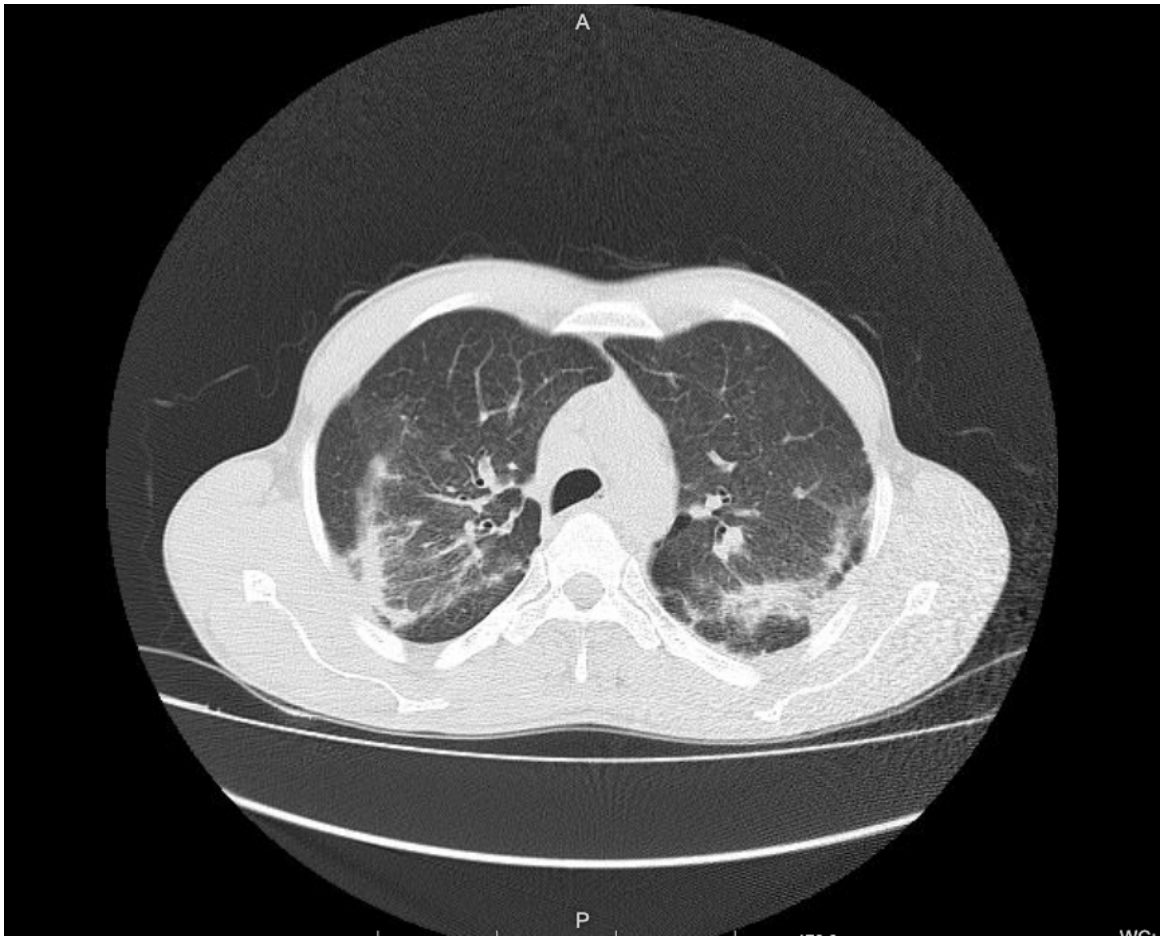

Resim-1

Resim-2

Tartışma: Ssk vasküler disfonksiyonla birlikte cilt ve iç organlarda progresif fibrozisin gözlendiği kronik, multisistemik bir hastalıktır. Ssk etyolojisi tam olarak bilinmemekle birlikte hastalık gelişiminde genetik ve çevresel faktörler suçlanmaktadır. Mesleki silika maruziyeti Ssk gelişimi için özellikle erkeklerde önemli bir risk faktörüdür (2). Silika maruziyeti ile ilişkili Ssk'da akciğer tutulumu daha sık görülmektedir. Ayrıca anti-Scl 70 antikoru pozitifliği ile ilişkilidir (3). İdiyopatik Ssk vakaları ile kıyaslandığında yaşam süresi daha kısa bulunmuştur. Ssk tanısından şüphelenilen hastalarda silika maruziyeti mutlaka sorgulanmalıdır. Ayrıca mesleki silika maruziyeti olan hastalarda sağlık kontrollerinde Ssk açısından da kişilerin değerlendirilmesi erken tanı ve tedavi açısından yararlı olacaktır.

Kaynaklar

1. Bello S, Rinaldi A, Trabucco S, Serafino L, Bonali C, Lapadula G. Erasmus syndrome in a marble worker. Reumatismo. 2015 Dec 30;67(3):116-22. doi: 10.4081/reumatismo.2015.826. PMID: 26876191.
2. McCormic ZD, Khuder SS, Aryal BK, Ames AL, Khuder SA. Occupational silica exposure as a risk factor for scleroderma: a meta-analysis. Int Arch Occup Environ Health. 2010 Oct;83(7):763-9. doi: 10.1007/s00420-009-0505-7. Epub 2010 Jan 3. PMID: 20047060.
3. Sharma RK, Sharma AK, Sharma A. Erasmus Syndrome: Association of Silicosis and Systemic Sclerosis. Indian Dermatol Online J. 2018 May-Jun;9(3):185-187. doi: 10.4103/idoj.IDOJ_201_17. PMID: 29854640; PMCID: PMC5956867.

P 13
ANTİ-SİKLİK *SİTRÜLİN* PEPTİT (*ANTİ*-CCP) ANTİKORU POZİTİF BRUCELLA TANILI OLGU

ŞEREF SÜLÜKÇÜ

MANİSA CELAL BAYAR ÜNİVERSİTESİ TIP FAKÜLTESİ, İÇ HASTALIKLARI ANABİLİM DALI, ROMATOLOJİ BİLİM DALI

Giriş: Bruselloz, enfekte hayvanlardan insanlara doğrudan temas, süt ve süt ürünlerinin taze olarak tüketilmesi ve/veya enfekte damlacıkların inhalasyonu ile bulaşabilen bir enfeksiyon hastalığıdır. Bruselloz, Türkiye'de endemik olarak görülen bildirimi zorunlu bir hastalıktır. . Tipik olarak ateş, halsizlik, terleme, kilo kaybı, hepatosplenomegali görülür. Klinikte en sık %20–60 sıklıkla sakroileit olmak üzere kemik ve eklem komplikasyonları karşımıza çıkar. Brucellalı hastaların %11,5'inde anti-siklik sitrüline peptit (anti-CCP) ve romatoid faktör %8,8'inde pozitif olabilmektedir. Halsizlik, diz eklemlerinde ağrı, şişlik yakınmaları ile dış merkeze başvuran *Anti*-siklik *Sitrülin* Peptit (*anti*-CCP) antikoru ve Romatoid Faktör (RF) pozitif olması nedeniyle Romatoid Artrit tanısıyla tedavi edilen hastanın; şikayetleri devam etmesi üzerine polikliniğimizde yapılan tetkiklerinde tek taraflı sakroileit ve Brucella Rose-bengal testi, serum tüp aglütinasyon pozitifliği olması üzerine; Brucella tanısı alan olguyu sunduk.

Olgu: Yirmi yaşında bayan hasta halsizlik, bel ve kalça ağrısı yakınmaları ile polikliniğimize başvurdu. Hastanın öyküsünde bir aydır süren bel ve kalça ağrısı, buna bağlı yürüme zorluğu mevcuttu. Hastanın yaklaşık 1,5 ay önce halsizlik, dizlerde ağrı, sağ dizde şişme yakınmayla dış merkeze başvurduğu; o dönemde kendisine romatoid artrit tanısı ile tedavi başlandığı öğrenildi. (Anti CCP pozitif (40 U/mL, RF 50 IU/ml) . Hayvancılıkla uğraşan hastanın sorgulamasında yakın zamanda babasında geçirilmiş brucella öyküsü mevcuttu. Laboratuvar tetkiklerinden eritrosit sedimantasyon hızı (ESH) 20 mm/saat, C-reaktif protein (CRP) 36 mg/L, lökosit sayısı 9200/mm3 saptandı ve standart tüp aglütinasyon testi 1/5120 titrede pozitifti. Hastaya sakroileit ön tanısı ile kontrastlı sakroiliak magnetik rezonans görüntülemesi (MRG) yapıldı. Sol sakrailiak eklemi oluşturan sakral ve iliak yüzlerde, iliak yüzde daha belirgin subkortikal ödem paterni aktif sakroileit ile uyumlu olarak yorumlandı. Bunun üzerine hastanın brusella sakroileti tanısıyla tedavisi düzenlendi.

Tartışma: Brusellar sakroileit tanısı, pek çok hastalığın aynı klinik tabloyu oluşturabilmesi nedeniyle zordur. Bruselloz vücutta pek çok sistemi tutabilmekte ve endemik olan bölgelerde osteoartiküler bulguları olan hastalarda mutlaka ayırıcı tanıda akla gelmelidir. Ayrıca Brucellalı hastaların %11,5'inde anti-siklik sitrüline peptit (anti-CCP) ve romatoid faktör %8,8'inde düşük titrede de olsa pozitif olabileceği akılda tutulmalıdır.

Kaynaklar

1. Ebrahimpour S, Bayani M, Moulana Z, Hasanjani Roushan MR. Skeletal complications of brucellosis: A study of 464 cases in Babol, Iran. Caspian J Intern Med 2017;8(1):44-48.
2. Colmenero JD, Reguera JM, Martos F, Sanchez-de-Mora D,Delgado M, Causse M, Martin-Farfanm A, Juarez C (1996) Complications associated with brucellosis melitensis infection: astudy of 530 cases. Medicine 75:195–211
3. Buzgan T, Karahocagil MK, Irmak H, Baran AI, Karsen H,Evirgen O, Akdeniz H (2010) Clinical manifestations and complicationsin 1,028 cases of brucellosis: a retrospective evaluationand review of the literature. Int J Infect Dis. Jun; 14(6):e469–78.Epub 2009 Nov11. Review
4. Nishimura K, Sugiyama D, Kogata Y, Tsuji G, Nakazawa T, Kawano S, Saigo K, Morinobu A, Koshiba M, Kuntz KM, Kamael, Kumagai S (2007) Meta-analysis: diagnostic accuracy of anticycliccitrullinated peptide antibody and rheumatoid factor forrheumatoid arthritis. Ann Intern Med 146(11):797–808
5. Arnett FC, Edworthy SM, Bloch DA, McShane DJ, Fries JF,Cooper NS, Healey LA, Kaplan SR, Liang MH, Luthra HS et al(1988) The American Rheumatism Association 1987 revisedcriteria for the classification of rheumatoid arthritis. Arthritis Rheum 31:315–324

P 14
COVID-19 ENFEKSİYONU SONRASI SWEET SENDROMLU SJÖGREN VAKASI

ALİ EKİN, BELKIS NİHAN COŞKUN

BURSA ULUDAĞ ÜNİVERSİTESİ TIP FAKÜLTESİ, İÇ HASTALIKLARI ANA BİLİM DALI, ROMATOLOJİ BİLİM DALI, BURSA, TÜRKİYE

Giriş: Sweet sendromu ağrılı papül ve nodüllerden oluşan, eritemli plaklar ve ateş ile karakterize; dermiste yoğun nötrofilik infiltrasyonunun görüldüğü sistemik enflamatuvar bir hastalıktır.Klasik(idiyopatik) malignite ilişkili ve ilaç ilişkili olmak üzere üç alt tipi vardır.Klasik (idiyopatik) alt tipi %70 oranla en sık gördüğümüz tip olup üst solunum yolu veya gastrointestinal enfeksiyonlar,gebelik, enflamatuvar barsak hastalıkları, otoimmün hastalıklar ile ilişkilendirilmektedir. Bu olgu sunumunda 75 yaş kadın hastanın COVID-19 enfeksiyonu sonrası şiddetlenen cilt döküntüleri ile Sweet sendromu tanısı alması ile tanı ve tedavi süreci incelendi.

Vaka Özeti: 75 yaş kadın hastamız; sırt, meme ve göğüste gelişen döküntü ile ilk olarak Kasım 2021'de dermatoloji polikliniğine başvurmuştu. Sırttan yapılan cilt biyopsisi sistemik lupus eritematozusun (SLE) cilt tutulumu olarak sonuçlanan hasta romatolojiye yönlendirilmişti (Resim 1). Ancak bu süreçte kombine burun-boğaz sürüntü örneğinin incelenmesiyle, COVID-19 RT-PCR sonucu pozitif saptanan hastanın evde takibi uygun görülüp karantina sürecine alınmış. Resim 1. COVID-19 öncesi cilt döküntüleri. Karantinadayken var olan döküntülerin agreve olması ve yayılması ile acil servise başvuran hasta değerlendirilerek kliniğimize yatışı yapıldı (Resim 2). Hastanın öyküsü derinleştirildiğinde 10 yıldır ara ara olan güneşle tetiklenen döküntülerinin olduğu, son 6 yıldır göz kuruluğu ile göz hastalıkları tarafından takipli olduğu, kronik atriyal fibrilasyonu, hipertansiyonu ve hipotiroidisi olduğu öğrenildi. Hastanın kliniğimize meme, saçlı deri ve sırt bölgesindeki döküntülerinden deri punch biyopsileri tekrarlandı. Göz ve ağız kuruluğu olan romatolojik otoantikorlarından ANA 1/1.000 E.P, SS-A, Pm-Scl, Ro-52 pozitif olan, anti-dsDNA, anti-Smith antikorları negatif olan hastaya Sjögren sendromu düşünülerek 200 mg/gün hidroksiklorokin başlandı. Memedeki cilt lezyonları meme malignitesi düşündürdüğünden genel cerrahi görüşü alınarak meme USG ve mamografi çekildi ancak malignite düşündürür bulgu saptanmadı. Hastanın deri punch biyopsisi Sweet sendromu olarak sonuçlandı. Ön planda Sjögren sendromuna eşlik eden COVID19 ile tetiklenen Sweet sendromu olarak değerlendirilse de ilaç ilişkili ve malignite ilişkili Sweet sendromu ekartasyonu için hastanın yaşına uyumlu malignite taramaları ve ilaç sorgulaması yapıldı. Malignite açısından taramalar negatif sonuçlandı. İlaç sorgulamasında özellik olmayan COVID-19 enfeksiyonu ile ilişkili Sweet sendromu düşünülen laboratuvar parametrelerinde lökosit 16.360/mm3,nötrofil 14.420/mm3,lenfosit 1.090/mm3,sedimentasyon hızı 35 mm/saat,CRP 63 mg/dL olan hastaya 40 mg prednol ve topikal metilprednisolon tedavileri uygulandı.İki hafta 40 mg prednol alan hastaya doz azaltma şeması uygulandı.Hastanın iki hafta sonunda döküntülerinde belirgin azalma gerçekleşti (Resim 2). COVID-19 sonrası agreve olan başvuru anı döküntüleri.

Resim1: Covid öncesi cilt döküntüleri

Resim 2: Covid sonrası agreve olan başvuru anı döküntüleri

Tartışma: Fatima-Zahra ve ark. Ekim 2021 de COVID-19 sonrası Sweet sendromu gelişen 61 yaşındaki kadın hastayı sunmuşlar ve çalışmalarında literatürde benzer sadece iki vakanın daha olduğunu belirtmişlerdir. Sunduğumuz olguda ise Sjögren sendromu tanısı koyduğumuz hastanın var olan cilt lezyonlarının COVID-19 sonrası agreve olması, yapılan punch biyopsi ile Sweet sendromu tanısı alması ve sistemik steroid tedavisi ile döküntülerin gerilemesi incelenmiştir.

Kaynaklar

1. Agharbi FZ, Oqbani K, Allaoui A, Chikhaoui I, Chiheb S. Sweet syndrome in post-COVID-19 infection: A case report. Travel Med Infect Dis. 2021;44:102188.

A

ACAR, EMRE ALİ 35
ADEMOĞLU, ZELİHA 27, 29
ADROVİC, AMRA 15
AKAR, SERVET 21
AKGÜL, ÖZGÜR 19
ALTINER, SEDA 10
ARSLANTÜRK GÜNEYSU, CANSU 18
ASLAN, MUHAMMED ŞAMİL 32
AŞIK, MEHMET ALİ 33
ATEŞ, AŞKIN 8, 24

B

BAHAR, FURKAN 31
BARUT, KENAN 15
BAYRAK DURMAZ, MAKBULE SEDA 10
BICILIOĞLU, CEYHUN 19

C

CİNAKLI, HALUK 21
COŞKUN, BELKIS NİHAN 38

Ç

ÇELİK, SELDA 23
ÇİMEN GÜNEŞ, EZGİ 16

D

DEMİRÖZ, AHU SENEM 31
DOĞAN, ABDULLAH 12
DURMAZ, ESER 32
DÜNDAR, HATİCE ADIGÜZEL 14

E

EDİBOĞLU, ELİF 21
EKİN, ALİ 38
EMMUNGİL, HAKAN 27, 29
ERDİK, NİLAY 18
ERPEK, ESRA 21
EŞKAZAN, AHMET EMRE 31
EŞKAZAN, TUĞÇE 31

G

GAYDAN, ABDULBAKİ 8
GERCİK, ÖNAY 21
GÖNÜLLÜ, EMEL 18
GÖVEÇ GIYNAŞ, NİLGÜN 24
GÜNALP, AYBÜKE 15
GÜNER, SABRİYE 31
GÜNGÖR, ELİF 27, 29

H

HASLAK, FATİH 15

K

KABADAYI, GÖKHAN 21
KARADENİZ, BURÇAK 23
KARATAŞ, DAMLA 18
KASAPÇOPUR, ÖZGÜR 15
KESKİN, GÖKSAL 10
KILIÇ, ÖZLEM 16
KINIKLI, GÜLAY 8, 24
KOCAAYAN, HASAN 21
KOÇAK ÜNSAL, YELİN 27, 29
KURTULUŞ, GÖZDE 31
KURUT AYSİN, İDİL 21

O

OTMAN AKAT, EDA 21

Ö

ÖZDEDE, AYŞE 32
ÖZKAN, AYTEN 21
ÖZTÜRK, ZEYNEP 18

P

PİRE, GİZEM 26

S

SEYAHİ, EMİRE 32
SİNCİ, KAZIM AYBERK 21
SOLMAZ, DİLEK 21
SOYSAL GÜNDÜZ, ÖZGÜL 19
SÜLÜKÇÜ, ŞEREF 37

Ş

ŞAHİN EROĞLU, DİDEM 8
ŞAHİN, SEZGİN 15

T

TOSUN, ÖZGÜR 21
TURGAY, MURAT 24
TURGAY, TAHSİN MURAT 8
TÜRK, İPEK 33
TÜRK, SÜMEYYE MERVE 18

U

UĞURLU, SERDAL 31
USLU YURTERİ, EMİNE 8

Ü

ÜNSAL, ERBİL 14

V

VARKAL, GİZEM 33

Y

YAVUZBİLGE, GÖKHAN 18
YILDIZ, MEHMET 15
YILMAZ, SEDAT 16
YILMAZ, UMUT 31