TÜRKİYE ROMATOLOJİ DERNEĞİ

AKDENİZ ROMATOLOJİ İMMÜNOLOJİ DERNEĞİ ARID

AKDENİZ ÜNİVERSİTESİ 1982 TIP FAKÜLTESİ

AKDENİZ ROMATOLOJİ SEMPOZYUMU

15. AKDENİZ ROMATOLOJİ SEMPOZYUMU

& TEMEL-ORTA DÜZEY TEORİK ULTRASON KURSLARI & AKDENİZ İMMUNOLOJİ KURSU

22 - 24 Ekim 2020 ◦ ONLINE

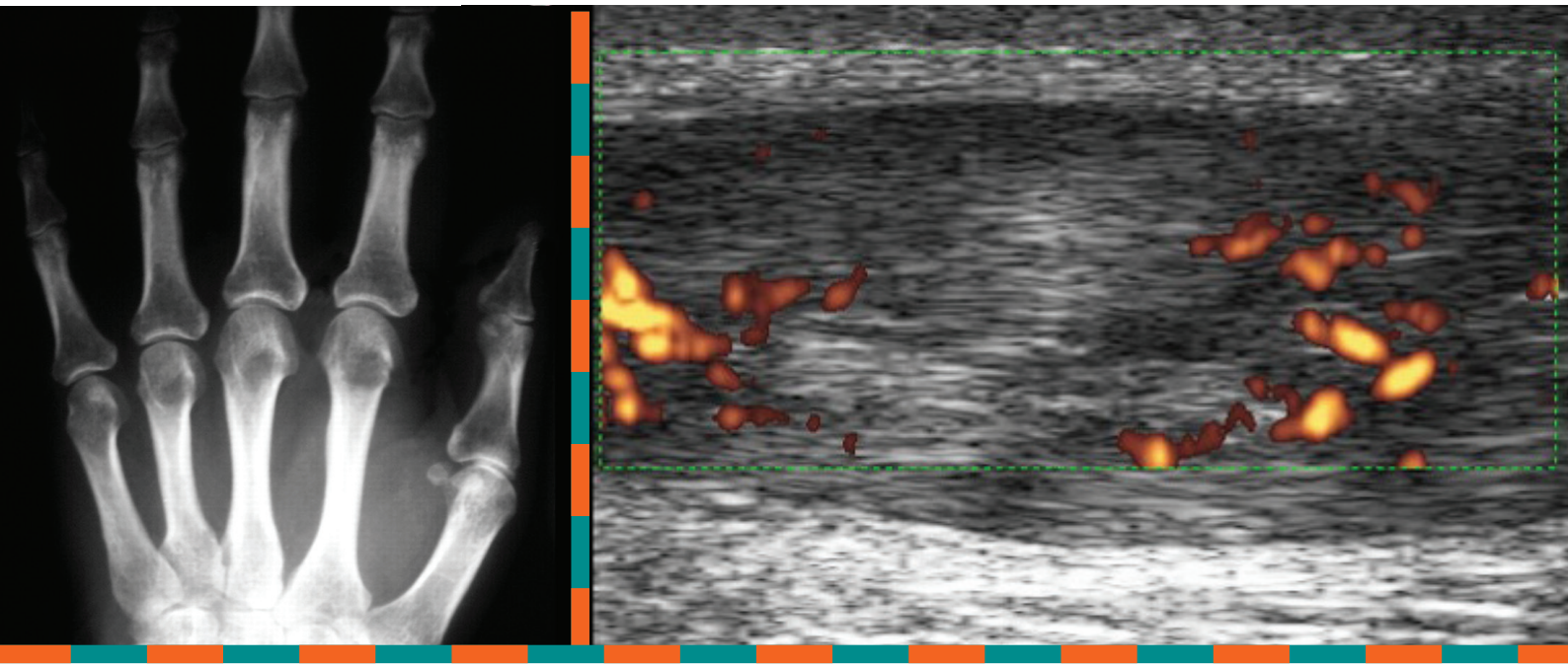

ELEKTRONİK KİTAP

EUROSOZ SCHOOL

DEĞERLENDİRME KURULU

PROF. DR. ENDER TERZİOĞLU
AKDENİZ ÜNİVERSİTESİ TIP FAKÜLTESİ

PROF. DR. SALİH PAY
KORU HASTANESİ

PROF. DR. NEVSUN İNANÇ
MARMARA ÜNİVERSİTESİ TIP FAKÜLTESİ

22 Ekim 2020, Perşembe

AIM- Akdeniz Üniversitesi IMmunoloji Kursu	
09:00-10:00	Immun Sistem ve Hücreleri Dr. Ender Terzioğlu, Dr. Veli Yazısız
10:00- 10:30	ARA
10:30-11:00	Adaptif Immun Sistem T Hücreleri Dr. Sadi Köksoy
11:00-11:30	Adaptif Immun Sistem B Hücreleri Dr. Ayşegül Yücel
11:30-12:00	Antijen Sunan Hücre ve Sunumu Dr. Güher Saruhan Direskeneli
12:00-12:30	Lupus İmmunpatogenezi ve Tedavi Dr. Gökhan Keser
12:30-13.30	ARA
13.30:14.00	İnterstisyel Akciğer Hastalığı İmmunpatogenezi ve Tedavi Dr. Ender Terzioğlu
14:00-14:40	Spondiloartropatiler İmmunpatogenezi ve Tedavi Dr. Ahmet Gül, Dr. Ender Terzioğlu
14.40-15.10	Psöriyatik Artrit İmmunpatogenezi ve Tedavi Dr. Haner Direskeneli
15.10-15:40	Entropatik Artit İmmunpatogenezi ve Tedavi Dr. Salih Pay
15:40-16:00	ARA
16:00-16.30	Romatoid Artrit İmmunpatogenezi ve Tedavi Dr. Ahmet Gül , Dr. Ender Terzioğlu
16.30-17.00	Kapanış ve Tartışma

23 Ekim 2020, Cuma

Basic and Intermediate Theoretical Ultrasonography Course	
09.00-10.30	**Introduction 1**
09.00	Opening - Ender Terzioglu
09.15	Introduction and Checklist for ultrasound - Wolfgang Schmidt
09.45	Questions & answers
09.50	Machine settings (B-mode and Doppler) - Salih Pay
10.20	Questions & answers
10.30	Break
10.45-12.15	**Introduction 2**
10.45	Artefacts and pitfalls - Nevsun Inanc
11.15	Questions & answers
11.20	Musculoskeletal tissues - Muhammet Cinar
11.35	Questions & answers
11.40	Main pathology in rheumatology - Christina Duftner
12.10	Questions & answers
12.15	Break
13.15-14.45	**Wrist and hand**
13.15	Sonoanatomy, standard scans and main pathology of the wrist - Fabian Proft
13.45	Questions & answers
13.50	Sonoanatomy, standard scans and main pathology of the fingers Esperanza Naredo
14.20	Questions & answers
14.25	Scoring – does it make sense? - Marina Backhaus
14.40	Questions & answers
14.45	Break
15.00-16.30	**Elbow and Shoulder**
15.00	Sonoanatomy, standard scans and main pathology of the elbow - Salih Pay
15.30	Questions & answers
15.35	Sonoanatomy, standard scans and main pathology of the shoulders Wolfgang Schmidt
16.20	Questions & answers
16.30	End of day 1

24 Ekim 2020, Cumartesi

Basic and Intermediate Theoretical Ultrasonography Course	
09.00-10.30	**Important pathology**
09.00	Introduction & summary of day 1 - Ender Terzioglu
09.15	Crystal arthritis - Peter Mandl
09.45	Questions & answers
09.50	Basic nerve pathology - Esperanza Naredo
10.20	Questions & answers
10.30	Break
10.45-12.15	**Hip and knee**
10.45	Sonoanatomy, standard scans and main pathology of the hip Ender Terzioglu
11.15	Questions & answers
11.20	Sonoanatomy, standard scans and main pathology of the knee - Marina Backhaus
11.50	Questions & answers
11.55	Enthesitis - George Bruyn
12.10	Questions & answers
12.15	Break
13.15-15.00	**Foot and injections**
13.15	Sonoanatomy, standard scans and main pathology of the ankle - Nevsun Inanc
13.45	Questions & answers
13.50	Sonoanatomy, standard scans and main pathology of the midfoot and toes George Bruyn
14.20	Questions & answers
14.25	Ultrasound guided injections - Fabian Proft
14.40	Questions & Answers
14.45	Summary and closing remarks - Ender Terzioglu
15.00	End of the course - Ender Terzioglu

24 Ekim 2020, Cumartesi

Akdeniz Romatoloji Sempozyum	
09:00-10:45	**PsA Oturumu** **Oturum Başkanları:** Vedat Hamuryudan, İhsan Ertenli, Yasemin Kabasakal
09:00-09:15	PsA Etyopatogenez- Veli Yazısız
09:15-09:30	PsA Epidemiyoloji - Edip Gökalp Gök
09:30-09:45	PsA Klinik- Eftal Yücel
09:45-10:00	PsA KOnvasyonel Tedavi - Samet Karahan
10:15-10:30	PsA Biyolojik Tedavi - Uğur Karasu
10:30-10:45	TNF Dışı Biyolojikler- Zevcet Yılmaz
10:45-11:30	**SpA'da Entesit ve Daktilitler** **Oturum Başkanları:** Recep Tunç ,Mehmet Şahin, Süleyman Özbek
10:45-11:00	Entezit ve Daktilit Etiyopatogenez ve Klinik-Sibel Bakırcı
11:15-11:30	Entezit ve Daktilit- Biyolojik Tedaviler- Ayşe Ayan
11:30-11:45	ARA
12:15-12:45	**UYDU SEMPOZYUMU / PFIZER** **Klinik Çalışmalar ve Gerçek Yaşam Verileri ile Tofasitinib** Veli Yazısız, Atalay Doğru
12:45-13:15	**UYDU SEMPOZYUMU / AMGEN** **Biyoteknolojiden Gelen Güç Fark Yaratır: Romatolojik Hastalıkların Tedavisinde Amgevita® ve Klinik Deneyimler** **Oturum Başkanı:** Ender Terzioğlu Süleyman Özbek, Taşkın Şentürk
13:15-13:30	ARA
13:30-15:45	**AS Oturumu** **Oturum Başkanları:** Taşkın Şentürk , Cahit Kacar, Fahrettin Oksel
13:30-13:45	AS Etyopatogenez - Funda Erbasan
13:45-14:30	AS Epidemiyoloji - İsmail Uçar
14:30-14:45	AS Klinik - Atalay Dogru
14:45-15:00	AS Konvasyonel Tedavi - Figen Tarhan
15:00-15:15	AS Fizik Tedavi ve Rehabilitasyon - Özlem Karataş
15:15-15:30	AS Biyolojik Tedavi - Sema Yılmaz
15:30-15:45	TNF Dışı Biyolojikler - Nurdan Oruçoğlu
15:45-16:00	Akılcı İlaç - Veli Yazısız
16:00-16:15	ARA

24 Ekim 2020, Cumartesi

Akdeniz Romatoloji Sempozyum	
16:15-17:15	**Sözel Bildiri Oturumu** S1 - Nadir Vaka Sunumu: Sistemik Lupus Eritematozis ve Aort Disseksiyonu Birlikteliği - Firdevs Ulutaş S2 - Tuz Kaybetttirici Nefropati ile Başvuran Sjögren Sendrom Olgusu Veysi Asoğlu S3 - Gebelikte Renal Tubuler Asidoz ile Presente Olan Sjögren Sendromu Kübra Kalkan S4 - Sistemik Sklerozlu Hastada İnterstisyel Akciğer Hastalığı ve Skuamöz Hücreli Akciğer Kanseri Birlikteliği: Olgu Sunumu - Ebru Atalar S5 - Erişkin Yaşta Tanı Alan Kriyopirin İlişkili Periyodik Sendrom Tuğba İzci Duran S6 - Sjögren Sendromu ve Primer Effüzyon Lenfoması Birlikteliği: Olgu Sunumu Özlem Karakaş S7 - Ateş ve Artralji ile Başvuran Bir Visceral Leishmaniazis Hastası Canan Albayrak Yaşar S8 - Sistemik Skleroz Hastalarında Raynoud Fenomeni; Tek Merkez Deneyimi Suade Özlem Badak

SÖZEL BİLDİRİLER

S 01
NADİR VAKA SUNUMU: SİSTEMİK LUPUS ERİTEMATOZİS VE AORT DİSSEKSİYONU BİRLİKTELİĞİ

FİRDEVS ULUTAŞ, ASLI BOZDEMİR, CANAN YAŞAR, SERDAR KAYMAZ, UĞUR KARASU, VELİ ÇOBANKARA

PAMUKKALE ÜNİVERSİTESİ ROMATOLOJİ BİLİM DALI, DENİZLİ

Giriş: Sistemik lupus eritematozis (SLE) çok çeşitli organ tutulumları ile prezente olabilen kronik otoimmün hastalıktır. Aort anevrizması ve/veya disseksiyonu hastalığın nadir komplikasyonlarıdır. Aort disseksiyonu geliştirerek hayatını kaybeden SLE ve antifosfolipid antikor sendromu tanılı vakamızı sunduk.

Vaka özeti: 39 yaşında erkek, 4 yıl önce jeneralize tonik klonik nöbet geçirmesi üzerine yapılan kraniyal görüntülemesinde sentrum semiovale düzeyinde dağınık subkortikal iskemik alan saptandı. Yapılan tetkiklerinde ANA 1/1250 titrede homojen pozitif, anti-dsDNA pozitif, tekrarlayan ölçümlerle yüksek titrede anti-kardiyolipin Ig G ve lupus antikoagülan pozitif saptandı. 24 saatlik idrar protein 676 mg/gün ve kompleman düşüklüğü görüldü. Fotosensitivite de tarifleyen hastaya sistemik lupus eritematozis ve antifosfolipid antikor sendromu tanılarıyla hidroksiklorokin, warfarin, orta doz steroid, mikofenolat mofetil ve karbamazepin tedavileri başlandı. Tedavinin birinci yılında sağ bacakta güçsüzlük ve nöropatik yakınmaları olması üzerine yapılan kas biyopsinde orta ve küçük çaplı damar yapılarında nekrotizan vaskülit ve myozit bulguları saptanması üzerine 2 siklus intravenöz siklofosfamid ve pulse steroid tedavisi verilip idame tedavisi ritüksimab ile devam edildi. 2.5 yıldır ritüksümab tedavisi altında remisyonda seyrederken; ani başlayan göğüs ve karın ağrısı ile acil serviste değerlendirildi. Fizik muayenesinde ateş: 36.8 nabız:102 TA: 90/60 bilinç açık kopereydi. Epigastrik hassasiyet, her iki akciğer alt zonlarda solunum sesleri alınamamıştı. Solda radiyal ve brakiyal nabızları zayıf alınıyordu. Yapılan tetkiklerinde Wbc: 26.920 Hgb:17.2g/dL, Plt: 178.000 Cre: 1.8 Ast:172 Alt:139 Ldh: 417 Troponin I:1040 Crp:30 ESR: 45 mm/sa INR:6.5 saptandı. EKG V3-4 ST elevasyonu ve tüm derivasyonlara T negatiflikleri izlendi. Görüntülemelerinde bilateral orta zonlara kadar plevral efüzyon, perikardiyal 15 mm hemorajik efüzyon, çıkan aortta 5 cm anevrizmatik genişleme saptandı. Takiplerinde uykuya meyil, anemide derinleşme, göğüs ağrısında artma olması üzerine yapılan BT anjio görüntülemelerinde portal venöz yapılarda, splenik ven ve superior mezenterik vende hava dansiteleri, sol renal arterin yalancı lümenden köken aldığı görüldü. Torakoabdominal aortada, aort kökünden başlayıp, sol ana femoral arter düzeyine kadar uzanan Debakey sınıflamasına göre Tip 1 disseksiyon flebi görüldü. Hasta TDP desteği ve yakın monitorizayonla acil cerrahiye alındı. Cerrahi esnasında kaybedildi.

Tartışma: Wang et al., 15.209 lupus hastasında yaptığı çalışmada 20 hastada (%0.13) anevrizma, 13 hastada (%0,09) disseksiyon geliştiğini göstermiştir. Oldukça nadir olduğunu belirtmiştir(1). Anevrizma gelişiminde eşlik edebilen uzun süreli steroid kullanımı, sigara, hipertansiyon, prematür ateroskleroz, vaskülit ve kronik inflamasyon gibi faktör ve komorbiditelerin rol oynadığı belirtilmektedir. Steroidler hipertansiyona yol açmakta ve akselere aterosklerozu hızlandırmaktadır. Ayrıca damar duvarında kondroitin sülfat ve granülasyon doku oluşumunu engelleyerek kistik medial nekroz ve mukopolisakkarid birikimi ve mukoid dejenerasyona yol açmaktadır (2). 2000-2017 yılları arasındaki SLE ve aort anevrizma/disseksiyonu birlikteliğinin tarandığı 40 hastalık reviewda, hastaların ortalama yaşı; 44.6, ortalama steroid kullanma süresi;13.3 yıl olduğu gösterilmiş olup anevrizmaların en sık abdomende yer aldığı gözlenmiştir. Anevrizma gelişimi açısından risk faktörleri incelendiğinde tek faktör olarak kümülatif steroid dozu disseksiyon grubunda anlamlı olarak yüksek saptanmıştır. Açık cerrahi sonrası mortalite daha yüksek iken, girişimsel tedaviler sonrasında kaçak gibi lokal komplikasyonlar daha sık izlenmiştir. (3).

Bizim vakamızın ateroskleroz açısından SLE dışında ek hastalığı yoktur ancak 4 yıldır steroid bağımlı kalmıştır. Hastamızda yüksek INR değeri, multiorgan yetmezliği tablosu oldukça yüksek olan anevrizma cerrahisinin mortalitesini daha da arttırmıştır.

S 02
TUZ KAYBETTTİRİCİ NEFROPATİ İLE BAŞVURAN SJÖGREN SENDROM OLGUSU

VEYSİ ASOĞLU, KÜBRA KALKAN, UFUK İLGEN, HAKAN EMMUNGİL

TRAKYA ÜNİVERSİTESİ TIP FAKÜLTESİ İÇ HASTALIKLARI, ROMATOLOJİ BD

Giriş: Primer Sjögren Sendromu (pSS) ekzokrin glandların lenfositik infiltrasyonu ile karakterize otoimmün bir bağ doku hastalığıdır. pSS'da cilt, kas-iskelet, akciğer, karaciğer, böbrek gibi birçok extraglandüler dokuda tutulum izlenebilmektedir. Böbrek tutulumu pSS tanılı hastalarda % 5-30 civarındadır. En sık böbrek tutulum şekli mononükleer lenfosittik infiltrasyonun baskın olduğu tubulointerstisyel nefrit ve immün-kompleks aracılı glomerulonefrittir. Burada literatürde nadir bulunan tuz kaybettirici nefropati tanılı bir hastayı sunmayı planladık.

Olgu özeti: 62 yaşında kadın hasta. 4 yıldır pSS tanısı ile takipli. Poliklinik başvurusunda artan halsizlik şikayeti ve tetkiklerinde hiponatremi izlenmesi üzerine yatırıldı. Hastanın fizik muayenesinde oral mukozada kuruluk dışında özellik yoktu. Hastanın tetkiklerinde; hiponatremi, hipokloremi, ve transaminaz yüksekliği dikkat çekiciydi (Tablo-1). Tiroid fonksiyon testleri, viral serolojisi, kompleman düzeyleri normal sınırlardaydı. Proteinürisi yoktu. Arter kan gazı'nda kan pH'sı normal iken idrar pH'sı alkali idi. Batın ultrason-doppler tetkikinde patolojik özellik yoktu. Karaciğer fonksiyon testleri yüksek olan hastaya karaciğer biyopsisi yapıldı. Patolojisi Primer Bilyer Siroz olarak raporlandı. Hipovolemiye sekonder bikarbonat atılımı dışlanması açısından hastaya 1000 cc izotonik mayii verildi. Sonrasında bakılan kan gazında bikarbonatta atılım artışı izlenmedi. Hastada renal tubuler asidoz ekarte edilerek tuz kaybettirici nefropati düşünüldü. Hastanın diyetteki tuz alımı arttırılarak düşük doz steroid başlandı. Tedavi sonrası hiponatremisi düzeldi.

Tartışma: PSS'da tutulan böbrek tübüler epitel bölgesinin anatomik ve fonsiyonel özelliklerine bağlı olarak farklı klinik prezentasyonlar izlenebilmektedir. Benign ve subklinik latent distal renal tübüler asidoz (dRTA), bozulmuş idrar asidifikasyonundan tam dRTA'ya, proksimal RTA'dan nefrojenik diyabetes insipidus ve son dönem böbrek yetmezliğine kadar geniş bir klinik ile karşımıza çıkabilir. Sunduğumuz bu vakada da nadir görülen tuz kaybettirici nefropati şeklinde karşımıza çıkmıştır. Böbrek tutulumunda immunsüpresif tedavi sıklıkla kullanılıyor olsa da yararlılığı belirsizdir. Sınırlı sayıda hastayla yapılan çalışmalarda tek başına veya kombine immunsüpresif tedavi ile bazı hastalarda potansiyel fayda sağlandığı gözlemlenmiştir. Bazı çalışmalarda da yoğun immunsüpresif tedaviye rağmen çoğu hastada herhangi bir fayda kaydedilmemiştir. Bu konuda daha çok klinik çalışmaya ihtiyaç vardır. pSS hastalarında elektrolit bozuklukları dikkatle değerlendirilmeli olası böbrek tutulumları açısından dikkatli olunmalıdır.

Kaynaklar

1. Nilsson AM, Tufvesson E, Hesselstrand R, Olsson P, Wollmer P and Mandl T: Increased B-cell activating factor, interleukin-6, and interleukin-8 in induced sputum from primary Sjögren's syndrome patients. Scand J Rheumatol 48: 149-156, 2019.
2. Ramos-Casals M, Solans R, Rosas J et al. Primary Sjogren syndrome in Spain: clinical and immunologic expression in 1010 patients. Medicine 2008;87:2109.
3. Goules A, Moutsopoulos H: Nephro- Urological Involvement. ın: Ramos-Casals M, John H Stone, Moutsopoulos HM (eds.): Sjögren's Syndrome: Diagnosis and Therapeutics. 1rst ed, London 2012, 265-80.
4. Goules, A., Geetha, D., Arend, L. J., & Baer, A. N. (2019). Renal involvement in primary Sjögren's syndrome: natural history and treatment outcome. Clinical and experimental rheumatology, 37(3), 123-132.

S 03
GEBELİKTE RENAL TUBULER ASİDOZ İLE PRESENTE OLAN SJÖGREN SENDROMU

KÜBRA KALKAN, VEYSİ ASOĞLU, UFUK İLGEN, HAKAN EMMUNGİL
TRAKYA ÜNİVERSİTESİ TIP FAKÜLTESİ İÇ HASTALIKLARI, ROMATOLOJİ BD

Giriş: Primer Sjögren Sendromu (pSS) ekzokrin bezlerin lenfositik infiltrasyonu ile karakterize, kronik ve yavaş seyirli otoimmün bir bağ doku hastalığıdır. pSS olan hastaların yaklaşık üçte birinde ekstraglandular tutulum izlenir. Böbrek tutulumu tubulointerstisyel nefrit(IN) yada nadiren glomerulonefrit(GN) şeklinde olabilir.(1) IN, distal renal tübüler asidoz (dRTA), proksimal renal tübüler asidoz(pRTA), nefrojenik diyabetes insipidus ve nadiren son dönem böbrek yetmezliği ile karşımıza çıkabilir. IN, pSS'unda sikka semptomlarından önce ortaya çıkabilir.(2) Biz burada başlangıç semptomu kaslarda güçsüzlük olan bir pSS olgusunu sunacağız.

Vaka Özeti: 34 yaşında bayan hasta ilk olarak 24 haftalık gebe iken bacaklarda ağrı, halsizlik, hareket etmede güçsüzlük ile acil servise başvurmuş, hipokalemi tespit edilerek nefroloji servisine interne edilmiş. Hastanın o dönemde yapılan sorgulamasında bilinen kronik hastalığı mevcut değil, sigara ve alkol kullanımı yok. Hastanın fizik muayenesinde anormal bulgu izlenmemiş. Laboratuar değerleri tablo 1 de özetlenmiştir. Renal ultrasonda böbrek boyutları ve parenkimi normal olarak değerlendirilmiş. Mevcut bulgularla metabolik asidoz(normal anyon açıklı) varlığında idrarın alkali saptanması ile hasta distal(Tip 1) renal tubuler asidoz olarak değerlendirilmiş. Hastaya intravenöz takiben oral potasyum replasmanı ve antiasidoz tedavisi başlanılmış. Renal tubuler asidozun etiyolojisine yönelik yapılan sorgulamada hasta ağız kuruluğu tarif etmesi üzerine göz kuruluğu açısından Schirmer testi istenilmiş sağ gözde:10 mm, sol gözde:15 mm saptanmış. Otoantikor paneli istenilmiş. ANA:+++(nükleoplazm fine granuler), anti-SSA:++, anti-Ro-52:+++ saptanmış. Hastaya doğumu takiben tükrük bezi biyopsisi planlanmış ancak hasta kendi isteğiyle hastaneden taburcu olmuş ve takipten çıkmış. Hasta iki sene sonra benzer şikayetlerle başvurdu hipokalemi tespit edilerek interne edildi. Tükrük bezi biyopsisi yapıldı. Patolojisinde fokus skoru:2 olarak değerlendirildi, lenfoid aggregatlar görüldü ve hastaya primer Sjögren Sendromu tanısı konuldu. Hastaya hidroksiklorokin ve metilprednizolon tedavisi başlandı. Hasta tedavisinin birinci senesinde asemptomatik ve serum potasyum düzeyi> 3 mmol/l seviyelerinde seyretmekte.

Tartışma: Avrupa çalışmalarında, pSS'da böbrek tutulum prevelansı 5-14% arasındadır. PSS'da nefronun tüm segmentlerinde tutulum görülebilmekle beraber dRTA, en sık görülen tübüler disfonksiyondur.(3) Metabolik asidoz ve hipokalemiye bağlı kaslarda güçsüzlük, periyodik paralizi, osteomalazi görülebilir bazen bu bulgular sikka semptomlarından önce oluşabilir. Genç bayan hastalarda bu bulgular varlığında pSS'undan şüphelenilmeli ve ileri tetkik edilmelidir. Biz hastamızın tedavisinde kortikosteroid ve hidroksiklorokin kombinasyonu kullandık ancak immunsupresanların etkinliği ile ilgili klinik çalışmalara ihtiyaç vardır.

1. Longo DL, Fauci AS, Kasper DL, Hauser SL, Jameson JL, Loscalzo J: Sjögren's Syndrome. In: Harrison's principles of internal medicine. 18th ed., New York, McGraw- Hill, 2012, p2770-2773
2. Goules, A., Geetha, D., Arend, L. J., & Baer, A. N. (2019). Renal involvement in primary Sjögren's syndrome: natural history and treatment outcome. Clinical and experimental rheumatology, 37(3), 123-132.
3. Seror R, Ravaud P, Bowman SJ, et al.: EULAR Sjogren's syndrome disease activity index: development of a consensus systemic disease activity index for primary Sjogren's syndrome. Ann Rheum Dis 69:1103-1109, 2010

S 04
SİSTEMİK SKLEROZLU HASTADA İNTERSTİSYEL AKCİĞER HASTALIĞI VE SKUAMÖZ HÜCRELİ AKCİĞER KANSERİ BİRLİKTELİĞİ: OLGU SUNUMU

EBRU ATALAR, SERDAR CAN GÜVEN

ANKARA ŞEHİR HASTANESİ, ROMATOLOJİ KLİNİĞİ, ANKARA

Giriş: Sistemik skleroz (SSk), immün disfonksiyon, mikrovaskülopati ve fibrozis ile karekterize bir bağ dokusu hastalığıdır. Başta cilt olmak üzere farklı organ sistemlerinde tutulumlar görülmekle beraber pulmoner tutulumlar morbidite ve mortalitenin önde gelen nedenidir. İki majör pulmoner komplikasyon, interstisyel akciğer hastalığı (İAH) ve pulmoner arteryel hipertansiyondur. Diğer önemli bir pulmoner komplikasyon ise akciğer kanseri (AC Ca) gelişimidir. Bu bildiride eş zamanlı İAH ve AC Ca tanısı alan bir SSk olgusu sunulmuştur.

Vaka Özeti: 3 aydır devam eden kuru öksürük, nefes darlığı şikayetleri ile göğüs hastalıkları kliniğine başvuran 60 yaşında erkek hasta İAH ve ANA pozitifliği saptanması üzerine tarafımıza yönlendirildi. Sistem sorgusunda Raynaud tarifleyen hastanın fizik muayenesinde maske yüz görünümü, sklerodaktili ve AC bazallerinde raller mevcuttu. Laboratuar incelemede ESR 50 mm/st, CRP 36 mg/L, ANA 1:320 +, anti-Scl-70 3+ saptandı. Toraks BT'de fibrotik tip non spesifik intersitisyel pnömoni (NSIP) ile uyumlu olarak, her iki AC'de bazallerde daha belirgin olmak üzere, yer yer buzlu cam alanlarının eşlik ettiği traksiyon bronşektazileri ve interseptal kalınlaşmalar izlendi. Ek olarak sağ AC'de plevral effüzyon, pnömotoraks ve postero-medio-bazal segmentte, hava bronkogramı içermeyen, içerisinde milimetrik nodüler tarzda kalsifikasyonlar barındıran konsolide alan görüldü (Resim 1). Mevcut bulgularla SSk + İAH tanısı konulan hastada sağ AC'de saptanan lezyon tarafımızca malignite yönünden şüpheli görülerek immunsupresif tedavi başlanmadı, semptomatik Raynaud tedavisi verildi, lezyonun natürünü belirlemek adına PET BT çekilmesi planlandı. PET BT'de sağ AC'de izlenen konsolide lezyonda patolojik düzeyde artmış FDG tutulumu (SUVmax: 9.7) saptanması üzerine hasta örnekleme için göğüs hastalıklarına yönlendirildi. Girişimsel radyoloji tarafından yapılan kama biyopsi sonucu skuamöz hücreli AC Ca ile uyumlu gelen hasta evreleme ve tedavi düzenlenmesi için göğüs hatalıkları tarafından takibe alındı.

Tartışma: SSk'da görülen İAH sıklıkla bilateral bazallerde daha belirgin fibrotik tip NSİP paternindedir ve anti-Scl-70 pozitifliği ile ilişkilidir. Ek olarak SSk hastalarında AC Ca sıklığı artmaktadır. 2013 yılında yapılan bir literatür taramasında Ssk hastalarında AC Ca prevalansı % 2.4 olarak saptanmıştır (1). AC Ca gelişim riski anti-Scl-70 pozitifliği ve FVC azalması olanlarda daha da artmaktadır (anti-Scl-70 pozitifliği OR 6.4 CI 1.7 ‘„ 24.1, FVC azalması OR 6.7 CI 2.2 ‘„ 20.7) (1). Hastalığa bağlı tutulumlar ile malign lezyonların radyolojik olarak da karışabileceği unutulmamalıdır. Bu nedenle SSk hastalarının takibinde AC Ca riski göz ardı edilmemeli, bizim vakamızda olduğu gibi riskli hastalarda ve özellikle farklı natürde lezyonlar saptandığında ayrıntılı incelenmeli ve takipte tutulmalıdır.

Kaynaklar

1. Colaci M, Giuggioli D, Sebastiani M, et al. Lung cancer in scleroderma: results from an Italian rheumatologic center and review of the literature Autoimmun Rev. 2013 Jan;12(3):374-9
2. Igusa T, Hummers LK, Visvanathan K, et al. Autoantibodies and scleroderma phenotype define subgroups at high-risk and low-risk for cancer. Ann Rheum Dis. 2018 Aug;77(8):1179-1186

S 05
ERİŞKİN YAŞTA TANI ALAN KRİYOPİRİN İLİŞKİLİ PERİYODİK SENDROM

TUĞBA İZCİ DURAN[1], CEMAL GÜRBÜZ[2], HASAN ULUSOY[2]

1 ONDOKUZ MAYIS ÜNİVERSİTESİ TIP FAKÜLTESİ İÇ HASTALIKLARI ANABİLİM DALI, ROMATOLOJİ BİLİM DALI, SAMSUN, TÜRKİYE
2 ONDOKUZ MAYIS ÜNİVERSİTESİ TIP FAKÜLTESİ FİZİKSEL TIP VE REHABİLİTASYON ANABİLİM DALI, ROMATOLOJİ BİLİM DALI, SAMSUN, TÜRKİYE

Giriş: Kriyopirin ilişkili periyodik sendromlar (CAPS), ailesel Akdeniz ateşi, hiper-IgD sendromu ve TNF reseptörü ilişkili periyodik sendrom kalıtsal periyodik ateş sendromlarıdır. Hepsi otoinflamatuar sendrom spektrumunun bir parçasıdır. Semptomların başlangıcı sıklıkla çocukluk çağındadır ve hastalığın nadir görüldüğü göz önüne alındığında, tanının konulması on yıllar alabilir. Kriyopirin üretimini kodlayan NLRP3 genindeki bir mutasyondan kaynaklanır ve otozomal dominant kalıtılmakla birlikte spontan yeni mutasyonlar meydana gelebilir. NLRP3 genindeki mutasyon IL-1ß'in kontrolsüz salımına yol açarak kronik tekrarlayan inflamasyon ve çeşitli organ sistemlerinde hasara yol açmaktadır.

Vaka Özeti: 36 yaşında erkek hasta, bir yaşından bu yana soğuk ile tetiklenen gövde ve ekstremitelerde ürtikeryal döküntü, 40 °C'ye kadar yükselen ateş, ellerde artralji ve kulakta şişlik nedeniyle başvurdu. Fizik muayenede sol kulak lateralinde eritem üzerinde ülser ve eski lezyona ait skar izi, sağ kulak lateralinde ve tragusta deformite, bilateral metakarpofalangial eklemlerde hassasiyet saptandı.

Laboratuvar testleri, C-reaktif protein (CRP) (14,9 mg/L, normal değer <5,0 mg/L) ve eritrosit sedimentasyon hızı (ESH) (39 mg/L, normal değer <10 mg/L) yüksek seviyelerde saptandı. Karaciğer ve böbrek fonksiyon testleri, serum proteini elektroforezi, kantitatif serum immünoglobulinleri, idrar tetkiki ve üst abdominal ultrason görüntülemesinde özellik yoktu. Sistemik otoinflamatuar bir hastalığın şüphesi olduğu göz önüne alındığında, hastaya moleküler genetik test yapıldı. Kriyopirinle ilişkili periyodik sendromlarda (CAPS) olduğu bilinen NLRP3 geninin ekson 3'ünde (heterozigot) otozomal dominant nokta mutasyonuna sahip olduğu bulundu. Odyometrik muayenede işitme kaybı saptanmadı. Daha fazla organ hasarı kanıtı yoktu. Klinik semptomlar, laboratuvar testleri (yüksek inflamatuar belirteçler) ve moleküler genetik analiz temelinde hastaya CAPS teşhisi kondu. Daha sonra IL-1 reseptör antagonisti anakinra başlandı. Birkaç gün içinde semptomlar azaldı ve hasta son klinik remisyona girdi; yan etkiler yaklaşık üç hafta boyunca kendi kendini sınırlayan enjeksiyon bölgesi reaksiyonlarını içermiştir. CRP ve ESH seviyeleri birkaç hafta içinde normale döndü.

Tartışma: Hastalık genellikle 24 saatten fazla devam eden yanma veya hafif kaşıntılı ürtiker benzeri lezyonların yanı sıra yorgunluk, artralji, miyalji, konjonktivit, görme ve/veya işitme bozuklukları ile ilişkili ateş yükseklikleri ile karakterizedir. Laboratuvar testleri alevlenmeler sırasında artmış inflamatuar belirteçlerini [CRP, ESH, serum amiloid A (SAA)] göstermektedir. Uzun süreli SAA düzeylerinin yükselmesi, sekonder amiloidoz gelişiminin bir belirleyicisi olarak kabul edilir. Mutasyon varlığı tanıyı doğrulasa da, olmazsa olmaz değildir. Erken tanı ve hedefe yönelik tedavi geri dönüşümsüz organ hasarını önlemede anahtardır. Çoğu durumda, IL-1 sinyal yolunun anakinra veya kanakinumab kullanılarak bloke edilmesi, tam klinik remisyona ve yaşam kalitesinde uzun süreli iyileşmeye yol açar. Etkilenen hastaların çocuklarında da CAPS gelişebileceği düşünüldüğünde, genetik danışmanlık vazgeçilmezdir.

S 06
SJÖGREN SENDROMU VE PRİMER EFFÜZYON LENFOMASI BİRLİKTELİĞİ: OLGU SUNUMU

ÖZLEM KARAKAŞ, SERDAR CAN GÜVEN
ANKARA ŞEHİR HASTANESİ, ROMATOLOJİ KLİNİĞİ, ANKARA

Giriş: Primer Sjögren sendromu(PSS) egzokrin salgı bezlerinde otoimmunite ve kronik inflamasyonla karakterize bir hastalıktır.Otoimmüniteyle ortaya çıkan sitokinler dokularda lenfosit infiltrasyonuna,lenfoproliferasyona neden olur.Bazı olgularda lenfoproliferasyon malign özellik kazanıp lenfomaya evrilebilmektedir.PSS ilişkili lenfomalarda en sık görülen histotip mukoza ilişkili lenfoid dokulardaki(MALT) ekstranodal marjinal zon B hücreli lenfomadır.Primer effüzyon lenfoması(PEL) ise oldukça nadir görülen,genellikle immunkompromise hastalarda HHV-8 ile ilişkilendirilmiş bir lenfoma tipidir,PSS ile bilinen bir ilişkisi yoktur.Bu bildiride PSS ve PEL birlikteliği gösteren bir olgu sunulmuştur.

Vaka Özeti: İlerleyici dispne şikayetiyle acile başvuran,masif perikardiyal effüzyon saptanarak perikardiyosentez uygulanan 70yaşında erkek hasta;tetkiklerinde 1/3200ANA pozitifliği saptanması üzerine tarafımıza yönlendirildi.Öyküsünden acilde perikardiyosentezle 800cc hemorajik mayi boşaltıldığı,takiplerde rahatlayan hastanın kolşisin tedavisiyle taburcu edildiği,şikayetlerinin tekrarlamadığı öğrenildi.Romatolojik ve sistemik sorguda özellik yoktu.Benign prostat hiperplazisi dışında bilinen hastalığı ve ilaç kullanımı mevcut değildi.Fizik muayenede yüzde malar eritem dışında özellik yoktu.Laboratuar testlerinde sedimentasyon ve CRP normal sınırlardaydı,hemogramda lökopeni ve trombositopeni (WBC 3300, lenfosit 800, PLT 132000) izlendi, Kr 1.25 mg/dl ve ALT:66 U/L dışında biyokimya ve idrar analizi normaldi.Serolojik testlerde Anti SSA3+, Anti SSB3+ ve Anti Ro52+3 pozitifti, RF ve CCP negatif, immunglobulin ve komplemanlar normal sınırlardaydı, hepatit, EBV ve HIV serolojisi negatifti.Periardiyal mayide tüberküloz ARB, mikobakteri PCR negatifti, kültürde üremesi yoktu.Schirmer testi sonucu 2mm/3mm idi. Hastanın acil servis başvurusunda çekilen toraks BT'sinde masif perikardial effüyona ek olarak akciğer parankimi içinde ve subplevral dağınık yerleşimli,en büyüğü 10 mm olan çok sayıda kistik oluşum izlendi(Resim 1) ve lenfositik interstisyel pnömoni(LIP) ile uyumlu düşünüldü.Antikor pozitiflikleriyle beraber ılımlı sitopenisi, LIP ile uyumlu akciğer bulguları saptanan, Schirmer testi pozitif olan hasta PSS kabul edildi. Ancak hastanın tamponad dönemi alınan perikardiyal mayi patolojisi "hemen tamamında Ki-67 ile boyanma izlenen,CD5 antikoru negatif olan,CD45,HHV-8 ve EMA ile yaygın ekspresyon saptanan ve nükleuslarında EBV RNA partikülleri izlenen çok sayıda atipik hematolenfoid hücre" görülmesi üzerine patoloji tarafında PEL olarak raporlandı.Hasta hematolojiye yönlendirildi.PET BT'de herhangi bir hipermetabolik bulgu saptanmadı.Kemik iliği aspirasyon biyopsisi normal olarak izlendi,immunfiksasyon elektroforezinde monoklonalite saptanmadı.Tanı doğrulaması amacıyla patoloji örnekleri dış merkezde tekrar yorumlatıldı,yine PEL ile uyumlu olarak raporlandı.Hasta hematoloji kliniğince PEL tanısıyla takibe alındı,PET BT'de ve kemik iliği biyopsisinde tutulum olmaması,perikardial effüzyon tekrarlamaması nedeniyle PEL yönünden ek tedavi önerilmedi.Akut faz değerleri normal sınırlarda seyreden,artralji dışında semptomu olmayan,solunum fonksiyon testleri normal sınırlarda olan hastaya tarafımızca hidroksiklorokin tedavisi başlandı.6 aylık takibinde PSS aktivasyonu,LIP progresyonu veya PEL nüksü izlenmedi.

Tartışma: Lenfoma,PSS seyrinde karşılaşılan en ciddi komplikasyonlardan biridir.Majör tükrük bezi büyümesi, palpable purpura, hipokomplementemi, kryoglobulinemi, lökopeni,monoklonal gammopati, otoantikor(RF, SS-A, SS-B) pozitifliği,-tükrük bezi histolojisinde germinal merkezlerin varlığı ve yüksek focus skoru lenfoma gelişimi için risk faktörleridir(1).Son derece nadir olan PEL ile PSS arasında bilinen bir ilişki bulunmamaktadır.Literatürde PSS zemininde perikardial effuzyonla prezente olan bir kardiak lenfoma olgusu dışında benzer bir olgu sunulmamıştır(2).HHV-8 ve EBV gibi persiste bir viral enfeksiyon iki hastalığın bu atipik birlikteliğinde altta yatan neden olabilir.

Kaynaklar

1. AlunnoA,LeoneMC,Giacomelli R,Gerli R,CarubbiF. Lymphoma and Lymphomagenesis in Primary Sjögren's Syndrome. FrontMed(Lausanne).2018:13;5:102.
2. YoongJK,ChewLC,Quek R,LimCH,ZaiJQ,FongKY,Thumboo J.Cardiac lymphoma in primary Sjogren syndrome:A novel case established by targeted imaging and pericardial window.J Thorac CardiovascSurg.2007;134:513-4.

S 07
ATEŞ VE ARTRALJİ İLE BAŞVURAN BİR VISCERAL LEISHMANIAZIS HASTASI

CANAN ALBAYRAK YAŞAR, VELİ ÇOBANKARA , UĞUR KARASU
FİRDEVS ULUTAŞ , SERDAR KAYMAZ

PAMUKKALE ÜNİVERSİTESİ HASTANESİ ROMATOLOJİ BİLİM DALI

Giriş: Leishmania, enfekte dişi kum sineklerinin (phlebotomin sandfly) ısırığı ile bulaşan bir hastalık olup Leishmania genusuna dahil protozoan parazitlerin neden olduğu bir dizi hastalığı tanımlar. Parazitin tipine ve konağın immün yanıtına bağlı olarak hastalık kutanöz, mukokutanöz ve visseral leishmaniazis (Kala azar) olmak üzere üç temel formda karşımıza çıkabilir. Visceral leishmaniazis formunda ateş, artralji gibi sistemik belirtiler görülebilir. (1,2) Biz de kliniğimize ateş, kilo kaybı ve artralji ile başvuran bir visceral leishmaniazis hastasını sunmaya değer bulduk.

Vaka: Bilinen tip 2 diyabeti olan, çiftçilikle uğraşan 60 yaşındaki erkek hasta; baş ağrısı,41 dereceye yükselen ateş, gece terlemesi, son 20 günde 5 kilo kaybetme ve özellikle el parmaklarında olmak üzere, dirsekler ve omuzlarda ağrı ile Manisa Alaşehir Devlet Hastanesine başvurmuş. Orada yapılan tetkiklerde karaciğer enzimleri ve akut faz belirteçlerinde yükseklik saptanmış; anti CMV IgM, Hbsag , antiHbc IgG ve IgM , antiHbs, antiHıv, antiHCV , brusella agg (rose bengal) ise negatif bulunmuş. Aynı merkezli batın MR görüntülemede dalak parankimde milimetrik çaplı T1 ve T2A hipointens, kontrast sonrası arteryal fazda kontraslanmayan geç fazda bazılarında kontraslanma izlenen milimetrik çaplı çok sayıda nodüler lezyon (splenik anjiomatozis?) izlenmiş. Bu şikayetlerle Romatoloji polikliniğe başvuran hastanın servise yatışı yapıldı. Hastanın yatışında ateşi 38,8 derece ölçüldü, fizik muayenesinde el eklemlerinde artralji vardı, artrit izlenmedi, batında traube kapalı bulundu. Ateş etyolojiye yönelik çekilen toraks BTde mediyastinal ve hiler sınırda büyümüş lenf nodları; batın BT'de splenomegali ve dalak parankiminde multipl hipodens nodüler lezyonlar bulundu. Enfeksiyon hastalıklarına danışılan hastadan leishmania serolojisinin ve kan kültürünün gönderilmesi, eko tetkiki istendi. Kan kültüründe üreme olmadı. Eko'da abse ve vegetasyon izlenmedi. Takiplerinde kolestatik tipte karaciğer enzim yüksekliğinde artış ve lökopeni, anemi gelişti. Gastroenterolojiye danışıldı, otoimmun hepatit ve çölyak otoantikor gönderilmesi, ursodeoksikolikasit 2x2 başlanması önerildi. Hematolojiye danışılan hastadan, aml-mds genetik gönderildi, hemofagositik sendrom ayırıcı tanısına yönelik kemik iliği biopsi yapıldı. Leishmania tetkiki bu süreç sonunda pozitif olarak geldi. Kemik iliği biopsisinde ilik mesafesi normoselülerdi, spefisik mikroorganizma izlenmedi. Leishmania tedavisine yönelik amfoterisin B, 3 mg/kg başlandı.

Tartışma: Visceral leishmaniasis (Kala-azar); karaciğer, dalak ve kemik iliği makrofajlarını enfekte eden, intrasellüler olarak çoğalan protozoal bir enfeksiyondur. Ülkemizde en sk karşılaşılan etkenler L. infantum ve L.donovani'dir. Kum sineğinden az miktarda promastigot verilmesi veya konağın immün sisteminin sağlam olması durumunda parazite karşı antikor oluşmakta ancak enfeksiyon kliniği gelişmemektedir. Asemptomatik parazitemi 1-14 ay sürebilir. Hastalarda genellikle yüksek ateş, ciddi kilo kaybı, hepatosplenomegali ve hipergamaglobulinemi, anemi, lökopeni ve trombositopeni görülür. (1,2) Romatoloji bölümüne artraljiye eşlik eden sistemik bulgularla başvuran hastalarda enfeksiyonlar mutlaka akla gelmelidir.

Kaynaklar

1. http://www.cdc.gov/parasites/leishmaniasis/index.html
2. World Health Organization. Leishmaniasis. (Availableat:http://www.who. int/leishmaniasi/en/.

S 08
SİSTEMİK SKLEROZ HASTALARINDA RAYNOUD FENOMENİ; TEK MERKEZ DENEYİMİ

SUADE ÖZLEM BADAK

ADANA ŞEHİR HASTANESİ,İÇ HASTALIKLARI,ROMATOLOJİ

Giriş: Sistemik Skleroz (SSc), ciltte organlarda kollajen birikimi ile karakterize, etiyolojisi tam olarak aydınlatılamamış multisistemik bir hastalıktır. Raynaud fenomeni (RP) ise soğuğa veya duygusal strese karşı abartılı bir vasküler yanıttır. RP, SSc hastalarında sıklıkla mevcuttur ve diğer hastalık bulgularından yıllar önce başlayabilir. Ellerin ve ayakların dijital arterlerindeki fonksiyonel değişiklikler nedeniyle klasik olarak geri dönüşümlü vazospazm olarak görülse de, bazı hastalarda RP atakları uzayabilir, 30 dakika veya daha uzun sürebilir. İskemik ağrı, dijital ülserasyon, trofik değişiklikler ve aşırı durumlarda refrakter veya ilerleyici iskemi ve enfarktüsle sonuçlanabilir (1). Çalışmamızda kliniğimizde takipli SSc tanılı hastalarda Raynoud fenomeni sıklığını ve Ssc tanısından ne kadar süre önce başladığını saptamayı amaçladık.

Yöntem: Çukurova Üniversitesi Tıp Fakültesi Romatoloji Polikliniği'nde SSc tanısı ile 2015-2019 yılları arasında düzenli takipte olan 93 hastanın dosyası retrospektif olarak incelendi. Yaş, cins,hastalık süresi, hastalık tipi, el ve ayakta raynoud fenomeni varlığı,dijital ülser varlığı, raynoud başlama süresi ve Ssc tanısı alma arasındaki süre not edildi.

Bulgular: 93 hastanın 88'i (%88,2) kadın, 11'i (%11,8) erkekti. Yaş ortalaması 53,91 , ortalama hastalık süresi 118,81 aydı. 59 hasta diffüz, 34 hasta sınırlı tip idi. Raynoud fenomeni 91 (%97,8) hastada elde, 62 (%66,7) hastada ayakta mevcuttu. Raynoud el ve ayaklarda en az bir dijital ülseri olan hasta sayısı sırası ile 46 (%49,5), 21 (%22,6) idi . Hastalarda 180,2 ay önce RF başlamıştı. İlk RF ile SSc tanısı arasında geçen süre ortalama 61,39 aydı.

Tartışma: Raynaud fenomeninin tanınması, altta yatan SSc gibi sekonder hastalıkların tanı ve yönetimi için çok önemlidir. Dijital ülser, otoantikor pozitifliği, kapilleroskopik bulgular altta yatan bağ doku hastalıkları açısından uyarıcı olmalıdır. Raynoud fenomeni tanısı alan hastaların takibinin düzenli yapılması, ileride gelişebilecek bağ doku hastalıklarının erken tanı ve tedavisi için gereklidir.

1. Steen V, Denton CP, Pope JE, Matucci-Cerinic M. Digital ulcers: overt vascular disease in systemic sclerosis. Rheumatology. (2009) 48 (Suppl 3):319–24.doi: 10.1093/rheumatology/kep105

POSTER BİLDİRİLER

P 01
ÖZEFAGİAL, ÜRETRAL VE VAJİNAL STENOZLA PREZENTE OLAN SJÖGREN SENDROMU: VAKA SUNUMU

ZEYNEP ÖZTÜRK, DAMLA KARATAŞ, EMEL GÖNÜLLÜ
SAKARYA ÜNİVERSİTESİ İÇ HASTALIKLARI-ROMATOLOJİ KLİNİĞİ

Giriş: Sjögren Sendromu (SS), ekzokrin glandüler sekresyonlarının belirgin şekilde azalması, lenfositik infiltrasyonu ve yıkıma ilerlemesi ile karakterize sistemik otoimmün bir hastalıktır. Bu patolojik süreç tükürük ve lakrimal bezlerde daha önemli olmasına rağmen tüm epitel dokulara saldırabilmektedir.

Sjögren sendromundaki disfajiye kserostomi, farengoözofajit ve özofagus membranları neden olmaktadır. Biz de ilerleyici disfaji ile tetkik edilirken, endoskopisinde özefagial web ve stenoz saptanan, klinik takiplerinde üretral ve vajinal stenoz gibi diğer mukozal darlıkların da eşlik ettiği, sonrasında sjögren tanısı koyduğumuz olguyu sunmaktayız.

Vaka Özeti. Tarafımıza konsülte edilen 64 yaşında bayan hastanın 8 yıl önce başlayan ilerleyici disfaji ve kilo kaybı şikayetleri olması üzerine yapılan endoskopisinde proximal özefagial web, grade 4 özefajit, eritamatöz antral gastrit, özefagus 5-7 cm'de lümeni %80 kapatan darlık saptanmış (Resim-1). Çoklu defa buji dilatasyonları ile girişim yapılan hastanın özefagus biyopsisinde ''Bazal tabaka hiperplazisi, yaygın intraepitalyal inflamasyon'' saptanmış. Eozinofilik özefajit öntanısı ile bakılan IG E normal, biyopsi sonucu eozinofilik özefajitle uyumlu olmayan hastada biyopsi ve torakoabdominal tomografi ile malignite ve kronik enfeksiyonlar ekarte edilmiş. Hastanın ayrıntılı özgeçmişi sorgulandığında, klinik takiplerinde üretral darlık ve daktriosistit nedeniyle opere edildiği, vajinal darlık nedeni ile topikal tedaviler aldığı öğrenildi. Alt çene öndiş gingivada 7 yıldır gerilemeyen kızarıklık sonrasında alınan ön gingiva biyopsisinde ''subepitelyal yoğun bant tarzında, eroziv liken planusu düşündüren mononukleer iltihabi hc infiltrasyonu'' saptanmış.

Romatolojik sorgusunda ağız ve göz kuruluğu, disfaji, kilo kaybı, oral aftları ve disparanoyi şikayetleri vardı. Fizik muayenesinde dil kuruluğu ve hiperlobulasyonu, bilateral hafif patoris bezinde şişlik dışında anlamlı romatolojik bulgu yoktu. Yapılan tetkiklerinde biyokimyasal değerleri ve hemogram normaldi. PAAG'de hiler lenfadenopati ve başka anormallik yoktu. Hepatit paneli normaldi. Esr (Eritrosit Sedimentasyon Hızı): 24mm/h, CRP: 5 mg/L, TİT: N, TFT:N, ANA- , ENA-, ANCA-, IG G4- saptandı.

Şjögren öntanısı ile yapılan göz muayenesinde shirmer: 8-10 mm/5 dk olarak gözlendi. Yapılan tükürük bezi biyopsisinde ''kronik siyaloadenit - 3 fokus'' saptandı. Amerika-Avrupa uzlaşı grubu SS sınıflama kriterlerine göre, hastaya Sjögren tanısı konularak hidroksiklorokin 200 mg 2x1 ve metilprednizolon 16 mg 1x1 po. başlandı. Takiplerde klinik olarak rahatlayan hastanın tarafımızca poliklinik takibinde endoskopi kontrolü beklenmektedir.

Tartışma: Hastamızdaki bu mukozal atrofik lezyonların, kronik enflamatuar süreçlerin tetiklediği mukozal epitelyumun hızlandırılmış yıkımına ve mukoza duvarındaki derin tabakaların sekonder sklerozuna bağlı olduğu düşünüldü. Literatür taramasında, tübüler özofagus darlığının Sjögren sendromunun gastrointestinal tezahürü olarak görüldüğü vakalar bildirilmekle birlikte, vajinal, üretral ve göz yaşı kanalı stenozları ile birliktelik henüz bildirilmemiştir. Sonuç olarak, mukozanın atrofik lezyonları ve fibrotik stenozları olan, ağız boşluğunda kronik eritematöz kandidiyazis eşlik eden hastalarda Sjogren sendromu da akla gelmelidir.

Resim-1: Özefagial stenozun endoskopik görüntüsü

Anahtar Kelimeler: özefagial stenoz, sjögren.

P 02
RENAL TUTULUMLA SEYREDEN ANCA İLİŞKİLİ VASKÜLİTLERDE İNDUKSİYON TEDAVİSİ; SİKLOFOSFAMİD – RİTUXİMAB KARŞILAŞTIRMASI

EMRAH KOÇ

ÇUKUROVA ÜNİVERSİTESİ BALCALI HASTANESİ

Giriş- Amaç: Antinötrofil sitoplazmik antikor (ANCA) ilişkili vaskülitler (Wegener Granülomatozis, mikroskobik polianjiitis, eozinofilik granülomatöz polianjiitis) immün aracılı, progresif, nekrotizan, küçük damar tutulumu ile seyreden vaskülitler olup organ yetmezliğine ve ölüme yol açabilir. Renal tutulumun hastalarda %70-85 görüldüğünü gösteren çalışmalar mevcut olup hızlı ilerleyen glomerulonefrite yol açabilir. Renal tutulumla ilişkili olarak proteinüri, renal yetmezlik ve artmış mortalite görülebilir. İndüksiyon tedavisinde siklfosfamid, rituximab ve yüksek doz steroidler kullanılabilir. Bu çalışma ile renal tutulumla seyreden ANCA ilişkili vaskülit hastalarında siklofosfamid ve rituximab tedavisinin etkinlik açısından değerlendirilmesi amaçlandı.

Metot: Çalışma Ç.Ü.Romatoloji Kliniği'nde gerçekleşti. Retrospektif olarak planlanan çalışmaya klinikte takipli ANCA ilişkili vaskülit hastalarından renal tutulumu olanlar dahil edildi. Hastalara ait dosya kayıtları geriye dönük olarak incelendi, klinik, demografik, laboratuvar veriler kaydedildi. Veriler istatiksel olarak değerlendirildi.

Bulgular: Çalışmaya klinikte takipli 26 ANCA ilişkili vaskülit tanılı renal tutulumla seyreden hasta dahil edildi. Hastaların 11'i kadın, 15' i erkekti Yirmi iki hasta (%84.6) GPA, 2 hasta (%7.7)MPAN,2 hasta (%7.7) ise EGPA tanısı ile izlenmekteydi. Hastaların 16'sı (%67) indüksiyonda siklofosfamid tedavisi alırken 8' i(%33) rituximab ile tedavi edildi.Takipte 20 hastada (%77) remisyon izlendi, 6 hastada (%23) takipte nüks oldu.Dokuz (%35) hastada tedaviye bağlı enfeksiyon gelişti. Siklofosfamid ve rituximab alan hastalar arasında remisyon, nüks ve sekonder enfeksiyon açısından, istatiksel olarak anlamlı fark yoktu.

Tartışma-Sonuç: ANCA ilişkili vaskülitlerde renal tutulum spektrumu geniş olup renal yetmezliğe ve mortaiteye yol açabilecek ciddi sonuçlar doğurabilir. Renal tutulum varlığında hızla immunsupresif tedavi başlamalıdır. Literatürde siklofosfamid ve rituximab içeren indüksiyon rejimleri karşılaştırılmış olup remisyon ve nüks açısından anlamlı fark elde edilmemiştir. Bu çalışmada da literatürre benzer şekilde remisyon, nüks ve sekonder enfeksiyonlar açısından her iki tedavi rejimi arasında anlamlı fark yoktur. Tedavi seçiminde hastalar bireysel olarak ele alınmalı her iki ajan arasından mevcut kliniğe etki- yan etki açısından daha uygun olan yaklaşım seçilmelidir.

P 03
TİMOMA İLİŞKİLİ DERMATOMİYOZİT VAKASI

FATİH YILDIRIM[1], SELDA ÇELİK[2], OZAN CEMAL İÇAÇAN[1], MELEK YALÇIN MUTLU[1], SEVİL YİĞİT[2], MUHAMMED EMİN KUTU[2], CEMAL BES[1]

1 BAŞAKŞEHİR ÇAM VE SAKURA ŞEHİR HASTANESİ ROMATOLOJİ KLİNİĞİ
2 BAKIRKÖY DR SADİ KONUK EĞİTİM VE ARAŞTIRMA HASTANESİ ROMATOLOJİ KLİNİĞİ

Giriş: Timoma sıklıkla paraneoplastik nöromusküler klinik tablolarla ortaya çıkabilen bir tümördür. Timomaya en sık eşlik eden nöromusküler hastalık miyastenia gravis olmakla birlikte nadir de olsa polimiyozit, dermatomiyozit, granülomatoz miyozit gibi inflamatuar miyopatiler ile de birlikteliği vardır. Bu yazıda kilo kaybı, kas güçsüzlüğü ve ateş semptomları ile tetkik edilirken timoma ve dermatomiyozit tanısı alan bir vakayı sunduk.

Vaka Sunumu: Göğüs cerrahisi servisinde yatmakta olan 38 yaşındaki erkek hasta romatoloji kliniği ile konsulte edildi. Hastayı yatağında değerlendirdiğimizde; son 3 haftadır başlayan iştahsızlık, kilo kaybı, halsizlik, yürümekte ve oturup kalkmada zorlanma , yutma güçlüğü, ve zaman zaman ateş şikayetleri olduğunu öğrendik. Bu şikayetler ile acil serviste Covid-19 enfeksiyonu ekartasyonu için çekilen kontrastsız toraks bilgisayarlı tomografi incelemesinde anterior mediastende 79x49 mm çapında kitlesel lezyon saptanmıştı, radyolog yorumu kitlenin timoma ile uyumlu olduğu yönündeydi. Operasyon planıyla göğüs cerrahisi servisine yatırılan hastaya evreleme amaçlı yapılan PET-CT de primer kitle harici başka bir lezyon yoktu fakat önemli bir bulgu dikkat çekmekteydi. PET-CT raporunda özel not olarak '' İnceleme alanına giren tüm vücutta çizgili kas gruplarını tutan heterojen karakterde hipermetabolik yer yer fokal görünümde tutulumlar izlenmiş olup dermatomiyozit-polimiyozit ve miyopati açısından klinik değerlendirmesi önerilir '' yazmaktaydı. Miyopatiler açısından ileri tetkiki planlanan hastaya yapılan EMG ''proksimal kaslarda yaygın miyojen patoloji , polimiyozit-dermatomiyozit açısından ileri tetkiki önerilir '' şeklinde raporlanmıştı.

Fizik muayenesinde ; düşkün görünümdeydi, şuuru açıktı, el parmaklarında belirgin splinter hemorajiler diikat çekiyordu, yatağından yardımsız olarak kalkamıyordu, üst ve alt ekstremitede kas güçleri bilateral 3/5 olarak değerlendirildi, ateş:36.4 C, tansiyon:120/70 mmhg, nabız:96 vuru/dakika/ritmik , ateş:36.5, oksijen saturasyon :%97'ydi.

Laboratuvar bulgularında kreatinin: glukoz: 104 mg/dl,1.2 mg/dl, AST:89 U/L, ALT:132 U/L, CK:276 U/L (0-190), LDH:281 U/L (0-250), Troponın -T: 1457 ng/L (0-14), CRP: 110mg/L, Seimantasyon: 45 mm/saat (1. saat), wbc: 8.3 10X9/L, hgb:14.1 gr/dl, platelet: 110 10x9/L, Asetilkolin reseptör antikoru: 1.250 mmol/L (>0.4 pozitif) şeklindeydi.

Hastanın kas güçsüzlüğü başlangıçta normal iken eforla giderek artan bir kas güçsüzlüğü şeklinde değil akut gelişen ve sebat eden kas güçsüzlüğü şeklindeydi. Mevcut bulgularla hastadaki kas güçsüzlüğünün timoma ilişkili dermatomiyozit tablosuna bağlı olduğunu düşündük ve hastaya 1gr/gün iv metilprednizolon 3 gün verdik, sonrasında 1 mg/kg dozunda devam ettik. Timoma sebebiyle operasyonu planlanan hasta için perop gelişebilecek komplikasyon ihtimallerini ve steroid yanıtsızlık ihtimalini göz önünde bulundurarak intravenöz immunglobulin kullanım onayı için başvuruda bulunduk.

Steroid tedavisin ilk haftasında hastada belirgin klinik ve laboratuvar yanıtı elde ettik. Hastanın kas güçleri tamamiyle normale gelirken laboratuvarda ast, alt, troponin, crp ve sediantasyonu da belirgin geriledi.

Tartışma Literatürde nadir de olsa timomanın eşlik etiiği ya da etmediği inflmatuvar miyopati ve miyastenia graves birliktelikleri vaka sunumları ve vaka serileri şeklinde bildirilmiştir (1).

Bu üç klinik antitenin bir hastada anynı anda bulunduğu overlap tabloları da olabilmekle birlikte genelde aynı hastada farklı zamanlarda ortaya çıkmaktadırlar (2,3). Bizim hastamızda da tespit edilen asetilkolin antikorları ilerde ortaya çıkabilecek bir miyasteni tablosu açısından prediktif değere sahiptir. Bu antikoarları taşyan hastalarda timoma rezeke edildikten sonra miyastenia graves tablosunun ortaya çıkabileceği ya da agreve olabileceği bilinmektedir (4,5).

Bizim hastamızın aynı zamanda inflamtuvar miyoziti de olduğundan perop komplikasyon riskini azaltmak amaçlı hastaya preop dönemde 5 gün 0.2gr/kg dozundan intravenöz immunglobulin de verildi. Perop komplikasyon gelişmeyen hasta oral steroid tedavisi ile taburcu edildi.

Anahtar Kelimeler: Miyozit, Timoma, Miyasteni Gravis

Kaynaklar

1. Weiller PJ, Durand JM, Prince-Zucchelli MA, Cros D, Pouget J, Pelissier JF, Mongin M. Association of polymyositis, myasthenia, and thymoma. A case and review of the literature. Ann Med Interne (Paris). 1984;135(4):299-304. 2-) Uchio N, Taira K, Ikenaga C, Kadoya M, Unuma A, Yoshida K, Nakatani-Enomoto S, Hatanaka Y, Sakurai Y, Shiio Y, Kaida K, Kubota A, Toda T, Shimizu J. Inflammatory myopathy with myasthenia gravis: Thymoma association and polymyositis pathology. Neurol Neuroimmunol Neuroinflamm. 2019 Mar; 6(2): e535.
2. Garibaldi M, Fionda L, Vanoli F, Leonardi L, Loreti S, Bucci E, Di Pasquale A, Morino S, Vizzaccaro E, Merlonghi G, Ceccanti M, Lucchini M, Mirabella M, Andreetta F, Pennisi EM, Petrucci A, Salvetti M, Antonini G. Muscle involvement in myasthenia gravis: Expanding the clinical spectrum of Myasthenia-Myositis association from a large cohort of patients. Autoimmun Rev. 2020 Apr;19(4):102498.
3. Homer J. Moore, M.D and Edward L. Woods, M.D., Bethesda. Md. Myasthenia gravis-associated antibodies in asymptomatic thymoma. J THORAC CARDIOVASC SURG. 1985,89:308-313.
4. Lee AB, Thurston RS., Thurston RS. Malignant thymoma and myasthenia gravis presenting as polymyositis: a case report. J La State Med Soc. 2008 Sep-Oct;160(5):286-8.

P 04
NON-RADYOGRAFİK AKSİYEL SPONDİLOARTRİT TANILI HASTADA GELİŞEN LACTOBACİLLUS ENDOKARDİTİ OLGUSU: YAPISAL KALP KAPAK HASTALIĞI UNUTULMAMALI

BURAK İNCE, BAHAR ARTIM ESEN, YASEMİN YALÇINKAYA, MURAT İNANÇ, LALE ÖCAL, AHMET GÜL

İSTANBUL TIP FAKÜLTESİ, ROMATOLOJİ BD, İSTANBUL

Vaka: Bilinen mitral valv prolapsusu, orta şiddetli mitral yetersizliği olan 41 yaşında erkek hasta 2016'da periferik ve aksiyel tutulumlu non-radyografik aksiyel spondilartrit tanısıyla NSAII ve sulfasalazin tedavileri altında romatoloji polikliniğinde izleme alındı. Haziran 2018'de sabah tutukluğu, inflamatuvar bel ağrısında şiddetlenme, sağ dizde kronik artrit, akut faz reaktanlarında (AFR) yükselme, latent tüberküloz taramasında özellik saptanmaması üzerine Golimumab 50 mg/ay tedavisi başlandı; 2018 Eylül'de primer yanıtsız kabul edilerek Etanersept 50 mg/hafta tedavisine geçildi. Ocak 2019'da şikayetlerinde gerileme olmayan hastanın klinik bulgularına subfebril ateş, kilo kaybı, hepatosplenomegali ve elde fleksör tenosinovit eklenmesi nedeniyle yapılan tetkiklerde ANA 1/1000 homojen pozitif; RF, anti-DNA negatif; C3,C4 normal düzeylerde saptandı. PET-CT'de vertebralarda, karaciğer ve dalakta düşük düzeyli diffüz FDG tutulumu saptandı. Prednizolon 15 mg/gün başlanan hastada periferik eklem şikayetleri ve AFR'de kısmi yanıt izlendi. Takibinde hastanın fizik muayenesinde şiddetli mitral yetersizliği üfürümü, elde splinter hemoraji ve Osler nodülü ile uyumlu görünüm saptandı. Trans-özefageal ekokardiyografide mitral ve triküspid kapakta ciddi miksomatöz değişiklikler ve korda rüptürüne bağlı 4+ mitral yetersizliği izlendi, vejetasyon görülmedi. Yarım saat arayla alınan 3 set kan kültürünün tamamında Lactobacillus spp. üremesi saptandı. İnfektif endokardit tanısı koyulan hastaya ampisilin-sulbaktam 4x3 gr tedavisi başlandı. Tedavi altında hastanın ateşinin, AFR'nin gerilediği ve kilo alımı olduğu görüldü. Geriye dönük yapılan sorgulamada hastanın sık yoğurt tüketimi olduğu öğrenildi.

Tartışma: Romatolojik hastalıklarda yapısal kapak hastalığı anamnezi, ateş ve immunsupresif tedaviye yanıtsız atipik bulguların varlığında infektif endokardit akla gelmelidir. Yapısal kapak hastalığı varlığı Lactobacillus endokarditi açısından en önemli risk faktörüdür ve probiyotik ürün tüketiminin Lactobacillus bakteriyemisiyle ilişkisini ortaya koyan yayınlar mevcuttur (1). Diğer immunolojik fenomenlerin tedavisinde faydalı olduğu gösterilmiş steroid tedavisine kısmi yanıt endokarditin immünolojik bulgularının baskılanmasına bağlı olabilir.

Kaynaklar

1. Felekos I, Lazaros G, Tsiriga A, et al.Lactobacillus rhamnosus endocarditis: An unusual culprit in a patient with Barlow's disease, Hellenic Journal of Cardiology, Volume 57, Issue 6, 2016, Pages 445-448.

Anahtar Kelimeler: Seronegatif spondiloartrit, Lactobacillus endokarditi, Yapısal kalp kapak hastalığı

P 05
RETİNOİK ASİD İLİŞKİLİ VERTEBRAL DEĞİŞİKLİKLERİ OLAN ANKİLOZAN SPONDİLİT TANISIYLA BİYOLOJİK TEDAVİ ALAN HASTA

NEVZAT KOCA, MURAT BEKTAŞ, YASEMİN YALÇINKAYA, BAHAR ARTIM ESEN, MURAT İNANÇ, AHMET GÜL

İSTANBUL ÜNİVERSİTESİ, İSTANBUL TIP FAKÜLTESİ, İÇ HASTALIKLARI AD, ROMATOLOJİ BD, İSTANBUL

Giriş: Ankilozan Spondilit (AS), aksiyal eklemleri tutan, spondiloartopati grubu kronik inflamatuvar otoimmun bir hastalıktır. Radyolojik görüntülemelerde AS bağlı kemik bulguları izlenmektedir. Birçok tedavide kullanılan retinoik asidin, kemik yapısı üzerine etkilerini belirten birçok çalışma bulunmaktadır (1). Sunumumuzda, retinoik asid kullanımına bağlı vertebral değişikleri olan ve AS tanısıyla biyolojik tedavi alan vaka sunulmakta.

Olgu Sunumu:40 yaş, kadın, İktiyozis tanılı. 5 yıl önce başlayan, istirahatle ve öne eğilmekle artan, gece uykudan uyandıran, bel,sırt, omuzlarda ağrısı ve yarım saat süren sabah tutukluğunun varmış. 3 yıl önce başka merkezde CRP:3 ESH:30, Sakroiliak MR: sakroilik eklemde minimal ödematöz görünüm, hafif düzensizlik ve daralma izlenmiş. AS tanısı konularak NSAİ ve Sulfasalazin başlanmış.Sırt ve bel ağrıları artan sürekli NSAİ alma ihtiyacı olan hasta 2 yıl önce CRP:2 ESH:19 RF, ANA, HLA-B27 negatif. Sakroiliak Grafi, eklem aralığı düzensiz subkondral sklerozis kronik sakroileit olarak değerlendirilmiş. 6 ay Sekukinumab 150 mg s.c kullanmış. Şikayetleri devam edince kesilerek İnfliksimab 400 mg i.v başlanmış. 4 aydır İnfiliksimab almakta. İstirahatte artan ama hareketle de tamamen azalmayan, 15 dk sabah tutukluğunun eşlik etiği bel ve sırt ağrıları devam eden hasta tarafımıza başvurdu. Artrit, üveit, entezit, cilt döküntüsü v.b diğer spondiloartrit bulguları olmamış. Muayenede el-yer mesafesi 20 cm, kalça muayenesi bilateral FABERE +1 ağrılı, +1 kısıtlıydı. Hemogram, biyokimya, CRP, ESH normal izlendi. Çekilen sakroiliak MR da sakroileit lehine bulgu izlenmedi, Vertebral grafilerde torakal vertebralarda sivrileşme ve disk yüzeylerinde hiperosteozis uyumlu bulgular izlendi. Mevcut bulgularla hasta ankilozan spondilit düşünülmedi. Tekrar sorgulanan hasta 25 yıldır İktiyozis tanısıyla retinoik asid kullandığı öğrenildi. Vertebral değişikler uzun süredir retinoik asid kullanımına bağlı osteoblastik değişikler olarak düşünüldü. İnfliksimab kesildi. Dermatolojiyle konsülte edilerek retinoik asid kesildi ve poliklinik kontrolü plandı.

Sonuç: Retinoik asid kullanımına bağlı kemik lezyonları olan klinik ve radyolojik bulgularla AS tanısı şüpheli olan hastada, ciddi advers etkileri olan biyolojik tedavi planlanırken tanının tekrar değerlendirilmesinin önemi vurgulanması amaçlanmıştır.

Referanslar:

1. Conaway et al.; Vitamin A Metabolism, Action, and Role in Skeletal Homeostasis. Endocrine Reviews, December 2013, 34(6):766 –797

Anahtar Kelimeler: Ankilozan Spondilit, Retinoik asid

P-06
ROMATOID FAKTÖR VE ANTI-SITRÜLINE PEPTID ANTIKOR POZİTİFLİĞİ OLAN PSÖRYATIK ARTRİT OLGUSU

ABDULVAHAP KAHVECİ, ŞEBNEM ATAMAN[1]

ANKARA ÜNİVERSİTESİ TIP FAKÜLTESİ ROMATOLOJİ BİLİMDALI

Giriş: Psöryatik artrit (PsA); psöryazisde yaklaşık %30 oranında görülen ve spondilit, periferik artrit, daktilit, entezit ve tırnak değişikliklerini farklı düzeylerde içeren bir hastalıktır. 5 farklı klinik formun tanımlandığı PsA'da, poliartiküler formun özellikle seronegatif romatoid artritle (RA) ayırıcı tanısının yapılması gerekir. PsA da seropozitiflik (Romatoid faktör (RF) ve/ya anti-sitrüline peptik antikor (ASPA)) az görülür ve hastalık kliniği üzerinde anlamı henüz net olarak açıklanmamıştır. Bu olguda PsA ile takip edilen hastada immünolojik seropozitifliğin kötü hastalık aktivitesi ile ilişkili olabileceğini göstermeyi amaçladık.

Olgu: 2006 yılından beri tarafımızca takip edilen 59 yaşında kadın hastanın otuzlu yaşlarda başlayan el eklemlerinde simetrik ağrı ve şişlik yakınması mevcutmuş. Aynı zamanda eklem şikâyetlerinden yaklaşık 5 yıl kadar önce dermatolojide psöriazis tanısı almış. Eşlik eden inflamatuvar bel ağrısı, üveit, daktilit ve entezit semptomu ve bulgusu yok. El parmaklarında zamanla deformiteler gelişmiş. Tıbbi hikayesinde RA tanısı ile uzun hastalık sürecinde metotreksat, leflunomid ve sülfasalazin tedavileri uygulandığı ve bu tedavilere cevap alınamadığını öğreniyoruz. 2006 yılında tarafımızca yapılan tetkiklerde akut faz reaktanları yüksek, RF: 19 IU/ml, ASPA (-) olan hastanın, el grafisinde yeni kemik oluşumları, osteolizis ve her iki dirsek ve diz bölgesinde psöriazis ile uyumlu lezyonlar görülmesi üzerine hastaya PsA tanısı ile metotreksat 15 mg/hafta tedavisinin yanına adalimumab (40 mg/2 hafta) tedavisi başlanmış. Bu tedavi ile eklem şişlikleri, tutuklukları ve psöriazis lezyonları neredeyse tamamen düzelmiş. Hastanın 2013 yılında yapılan rutin kontrolde akciğer grafisinde pulmoner nodüler oluşumlar tespit edilmesi üzerine toraks bilgisayarlı tomografisi (BT) yapılmış. Toraks BT'de "Büyükleri sağ akciğer alt lob laterobazalde 6mm ölçülen, sağ üst lob apikoposterior segmentte, alt lob posterobazalde, solda majör fissür düzeyinde, alt lob posterobazalde milimetrik nodüller" saptanması üzerine metotreksat tedavisi kesilerek leflunomid 20 mg/gün başlanmış. Hastanın takiplerinde pulmoner nodüler yapılarda boyut artışı izlenmemekte. Hastanın 2016 yılında yapılan tetkiklerinde RF: 35 IU/ml, ASPA: 24 U/ml (0-20 U/ml) saptanmış. Son poliklinik kontrolüne Eylül 2020'de gelen hastanın fizik muayenesinde; her iki el ve el bileğinde kronik deformasyonlar ve kontraktürler, sağ el bileği 2. ve 5. PIF, 5. DIF ve 1. KMK; sol el bileği, 2. PIF ve 2.DIF eklemlerinde hassasiyet mevcuttu. Şiş eklemi olmayan hastanın el grafisinde yaygın yeni kemik oluşumları, osteolizis, kalem-hokka deformitesi mevcuttu (Şekil 1). Deri muayenesinde psöryazis lezyonu saptanmadı. Klinik olarak remisyonda olan hastada adalimumab 40 mg/2 hafta ve leflunomide 20 mg/gün tedavisine devam ediliyor.

Tartışma: PsA hastalarında ASPA pozitifliği %6-20 aralığında bildirilmiştir. Klinik önemi kesin olarak bilinmemekle birlikte çeşitli çalışmalarda seropozitifliğin, interfalangeal eklemlerin ciddi tutulumu, kötü hastalık aktivitesi, pulmoner tutulum ve geç başlangıçla ilişkili olabileceğine ait bulgular vardır. Ayrıca bu hastaların anti-TNF tedavisine daha dirençli olduklarına dair yayınlarda mevcuttur. Yine bu hastalarda birlikte RF pozitifliği görülme sıklığı da artmıştır. Klinikte karşılaşacağımız bir başka durumda romatoid artrit tanısı ile izlenen hastalarda overlap olarak psöriazis görülebileceğidir. Bu hastalarda RF ve ASPA düzeyleri yüksek titrelerde pozitif olup radyolojik bulgular ve diğer sistemik tutulumların olması seropozitif PsA hastalarından ayrım yapmada önemlidir.

Şekil 1: Her iki el postero-anterior el grafisi

Referanslar

1. Benfaremo, Devis et al. "Novel Therapeutic Approaches and Treatment Targets for Psoriatic Arthritis." Current pharmaceutical biotechnology, 27 Sep. 2020.
2. Dai LY, Gong DD, Zhao JX. [Clinical characteristics of psoriatic arthritis with positive rheumatoid factor or anti-cyclic citrullinated peptide antibody]. Beijing Da Xue Xue Bao Yi Xue Ban. 2019 Dec 18;51(6):1008-1013.
3. Hagiwara S, Tsuboi H, Terasaki T, et al. Association of anti-cyclic citrullinated peptide antibody with clinical features in patients with psoriatic arthritis. Mod Rheumatol. 2020;30(2):365-372.
4. Popescu C, Zofotă S, Bojincă V, Ionescu R. Anti-cyclic citrullinated peptide antibodies in psoriatic arthritis--cross-sectional study and literature review. J Med Life. 2013;6(4):376-382.
5. Inanc N, Dalkilic E, Kamali S, et al. Anti-CCP antibodies in rheumatoid arthritis and psoriatic arthritis. Clin Rheumatol. 2007;26(1):17-23. doi:10.1007/s10067-006-0214-5

DİZİN

A

ALBAYRAK YAŞAR, CANAN 15
ARTIM ESEN, BAHAR 22, 23
ASOĞLU, VEYSİ 10, 11
ATALAR, EBRU 12
ATAMAN, ŞEBNEM 24

B

BADAK, SUADE ÖZLEM 16
BEKTAŞ, MURAT 23
BES, CEMAL 20
BOZDEMİR, ASLI 9

Ç

ÇELİK, SELDA 20
ÇOBANKARA, VELİ 9, 15

E

EMMUNGİL, HAKAN 10, 11

G

GÖNÜLLÜ, EMEL 18
GÜL, AHMET 22, 23
GÜRBÜZ, CEMAL 13
GÜVEN, SERDAR CAN 12, 14

İ

İÇAÇAN, OZAN CEMAL 20
İLGEN, UFUK 10, 11
İNANÇ, MURAT 22, 23
İNCE, BURAK 22
İZCİ DURAN, TUĞBA 13

K

KAHVECİ, ABDULVAHAP 24
KALKAN, KÜBRA 10, 11
KARAKAŞ, ÖZLEM 14
KARASU, UĞUR 9, 15
KARATAŞ, DAMLA 18
KAYMAZ, SERDAR 9, 15
KOCA, NEVZAT 23
KOÇ, EMRAH 19
KUTU, MUHAMMED EMİN 20

Ö

ÖCAL, LALE 22
ÖZTÜRK, ZEYNEP 18

U

ULUSOY, HASAN 13
ULUTAŞ, FİRDEVS 9, 15

Y

YALÇINKAYA, YASEMİN 22, 23
YALÇIN MUTLU, MELEK 20
YAŞAR, CANAN 9
YILDIRIM, FATİH 20
YİĞİT, SEVİL 20