Eular Onaylı
Orta Düzey Ultrason Kursu

Euroson Onaylı
İleri Düzey Ultrason Kursu

Romatoloji Sempozyumu

4 - 7 Ekim 2023
Spice Otel Kongre Merkezi, Antalya

ABSTRACTS

DEĞERLENDİRME KURULU

PROF. DR. ENDER TERZİOĞLU
AKDENİZ ÜNİVERSİTESİ TIP FAKÜLTESİ

PROF. DR. SALİH PAY
KORU HASTANESİ

PROF. DR. NEVSUN İNANÇ
MARMARA ÜNİVERSİTESİ TIP FAKÜLTESİ

Intermediate Ultrasound Course

Wednesday, 4th October 2023	
15.00	Opening - **Ender Terzioglu**
15.15	Indications for B-mode ultrasound in Rheumatology - **Sarah Ohrndorf**
15.40	Indications for Doppler ultrasound in Rheumatology - **Salih Pay**
16.00	Physics and settings of Doppler ultrasound - **Esperanza Naredo**
16.30	Machine settings - focus on Doppler settings - **Hands-on scanning**
17.15	Coffee break
17.30	Brush-up sono-anatomy and structures - **Hands-on scanning**
19.00	Pathology of the hand - **Nevsun Inanc**
19.30-19.45	Pathology of the elbow - **Petra Hanova**
20.00	Dinner

Advance Ultrasound Course

Thursday, 5th October, 2023	
09.00	Opening/ explanation of the purpose of this course - **Ender Terzioglu**
09.15	Ultrasound of low back and pelvic pain and proximal hamstring injuries - **George Bruyn**
09.35	Ultrasound for differentiating psoriatic arthritis from rheumatoid arthritis - **George Bruyn**
10.00	Traumatic and sports related lesions - **Wolfgang Schmidt**
10.30	Coffee break
11.00	Overview of nerve pathology - **Ender Terzioglu**
11.30	Patients with RA and PsA pathology - **Hands-on scanning**
13.00	Lunch break
15.00	Ultrasound of the lung - **Salih Pay**
15.30	Complex anatomy of the wrist - **Esperanza Naredo**
16.00	Complex anatomy of the fingers - **Esperanza Naredo**
16.15	Coffee break
16.30	Patients with hand pathology - **Hands-on scanning**
18.00	Ultrasound of salivary glands - **Nevsun Inanc**
18.20	Ultrasound of cervical lymph nodes - **Nevsun Inanc**
18.40-19.00	Muscle ultrasound - **Sarah Ohrndorf**
19.30	Dinner

Intermediate Ultrasound Course

Thursday, 5th October 2023	
09.00	Pathology of the hand - **Hands-on scanning**
10.30	Coffee break
10.45	Pathology of the elbow - **Hands-on scanning**
11.30	Introduction to synovitis and tenosynovitis - **Petra Hanova**
11.45	Introduction to enthesitis - **Christian Dejaco**
12.00	Review: How to examine the shoulder - **George Bruyn**
12.30	Pathology of the shoulder - **Christian Dejaco**
13.00	Lunch break
15.00	Pathology of the shoulder - **Hands-on scanning**
16.30	Introduction to osteoarthritis / bone pathology - **Petra Hanova**
17.00	Coffee break
17.15	Pathology of the knee - **Ender Terzioglu**
17.45	Pathology of the hip - **Muhammet Cinar**
18.00-19.00	Pathology hip and knee - **Hands-on scanning**
19.30	Dinner

Advance Ultrasound Course

Friday, 6th October, 2023	
09.00	Sjögren's syndrome, lymph nodes, muscle disease - **Hands-on scanning**
10.00	Vascular ultrasound in rheumatology - **Wolfgang Schmidt**
10.30	Gout - **Christian Dejaco**
10.45	CPPD - **Christina Duftner**
11.00	Coffee break
11.30	Large vessel vasculitis, crystal disease - **Hands-on scanning**
13.00	Lunch break
15.00	Complex anatomy of the hip - **Ingrid Möller**
15.25	How to write and publish an ultrasound paper - **Wolfgang Schmidt**
15.45	Complex anatomy of the knee - **Christina Duftner**
16.15	Coffee break
16.30	Pathology of the knee and hip - **Hands-on scanning**
17.30	Complex anatomy of foot and toes - **Ingrid Möller**
18.00-19.00	Pathology of the foot and toes - **Hands-on scanning**
19.30	Dinner

Intermediate Ultrasound Course

Friday, 6th October 2023	
09.00	Pathology of foot and toes - **Ingrid Möller**
09.30	Pathology of foot and toes - **Hands-on scanning**
11.00	Coffee break
11.15	Quantification: Scoring with ultrasound - **Christina Duftner**
11.35	How to implement ultrasound in daily practice - **Sarah Ohrndorf**
12.00	Introduction to crystal arthropathy - **Christina Duftner**
12.30	Introduction to vascular ultrasound in rheumatology - **Wolfgang Schmidt**
13.00	Lunch break
15.00	Variable pathology - **Hands-on scanning**
16.30	Coffee break
16.45	Ultrasound guided procedures - **Esperanza Naredo**
17.30	Ultrasound guided procedures - **Hands-on scanning**
18.00	Evaluation / Sono-quiz - **Salih Pay**
18.30	Summary and Conclusions - **Ender Terzioglu**
19.00	End of the course

Advance Ultrasound Course

Saturday, 7th October 2023	
09.00	Complex anatomy of the shoulder - **Ingrid Möller**
09.30	Pathology of the shoulder - **Hands-on scanning**
11.00	Coffee break
11.15	Complex anatomy of the elbow - **Petra Hanova**
11.30	Pathology of the elbow - **Hands-on scanning**
12.45	Evaluation / Sono-quiz - **Salih Pay**
13.30	Summary and Conclusions - **Ender Terzioglu**
13.30-14.30	Lunch

Romatoloji Sempozyumu

7 Ekim 2023, Cumartesi	
14.30-15.30	**Romatoloji Klinik Pratiğinde Yaklaşımlar** **Oturum Başkanları: Cahit Kaçar, Murat Turgay**
14.30-15.00	Gut Hastalığında ve Tedavisinde Pratik Yaklaşımlar - **Eftal Yücel**
15.00-15.30	Romatoid Artritde Kortikosteroid Doz Ayarlanması ve Takibi - **Funda Erbasan**
15.30-15.45	Coffee break
15.45-16.50	**Zor Vakalara Yaklaşım ve Tedavi Seçenekleri** **Oturum Başkanları: Sedat Kiraz , İhsan Ertenli**
15.45-16.00	Skleroderma ve ILD+ Pulmoner HT Hastası - **Melis Dilbil**
16.00-16.15	SLE ve Böbrek Tutulumu Vakası - **Mine Nokay**
16.15-16.30	Temporal Arteritis Tedavi - **Hacer Gözde Gül Elgül**
16.30-16.50	Tartışma
16.50-17.50	**Sözel Bildiriler** **Oturum Başkanı** : **Ender Terzioğlu**
	S-01 Romatoid Artritli Hastalarda Tofasitinib Tedavisi: Tek Merkez Deneyimi **Mehmet Nur Kaya** S-02 Eritema Nodosum Eşlik Eden Granülomatöz Mastit Olgu Sunumu **Burçak Karadeniz Ramazanoğlu** S-03 Sjögren Sendromlu Hastalarda Cxcl9, Cxcl10 ve Cxcl13 Kemokinlerin Rolü **Dilek Tezcan** S-04 Undiferansiye Bağ Dokusu Hastalığında Anti-Dfs70 Antikor Varlığının Sıklığı ve Klinik Etkisi **Hakan Apaydın** S-05 Ailevi Akdeniz Ateşi İle Takipli Olan Hastaların Cinsiyete Göre Klinik ve Laboratuvar Özelliklerinin Değerlendirilmesi **Tuğba Ocak**
17.50-18.20	**Akılcı İlaç Kullanımı** **Ender Terzioğlu**

SÖZEL BİLDİRİLER

S01

ROMATOİD ARTRİTLİ HASTALARDA TOFASİTİNİB TEDAVİSİ: TEK MERKEZ DENEYİMİ

MEHMET NUR KAYA

GÜLHANE EĞİTİM VE ARAŞTIRMA HASTANESİ, ROMATOLOJİ KLİNİĞİ, ANKARA, TÜRKİYE

Amaç: Romatoid artrit (RA) tedavisinde temel amaç inflamasyonu baskılayarak eklem ve doku hasarının önüne geçmektir. Tedavide birinci basamak olarak konvansiyonel sentetik hastalık modifiye edici ilaçlar (csDMARD) kullanılmaktadır. Tofasitinib oral olarak kullanılan bir janus kinaz inhibitörüdür. csDMARD kullanımı sonrası remisyona girmeyen RA hastalarında alternatif tedavi ajanı olarak kullanılabilmektedir. Bu çalışma tofasitinib monoterapisi ve csDMARD kombinasyonu sonrası ilaçta kalım oranlarının değerlendirilmesi amacıyla planlanmıştır.

Yöntem: Üçüncü Basamak Eğitim ve Araştırma Hastanesi Romatoloji polikliniğine Mayıs 2021-Mayıs 2023 tarihleri arasında başvuran, aktif RA sebebi ile tofasitinib tedavisi başlanan hastaların dosyaları retrospektif olarak incelendi. Temel analiz yöntemleri kullanılarak tofasitinib tedavisi sonlanan ve devam eden hastalarda değişkenler karşılaştırıldı. Tofasitinib monoterapi ve kombinasyon tedavisinin ilaçta kalım oranları Kaplan-Meier sağ kalım analizi kullanılarak belirlendi.

Sonuçlar: Çalışmaya alınan 59 hastanın yaş ortalaması 53,5±12,1 yıldı ve 47 (%79,7)'si kadındı. Tofasitinib öncesi bir biyolojik DMARD kullananların sayısı 7 (%12) idi. Tofasitinib tedavisinin sonlanmasının en önemli sebebi tedavi yanıtsızlık olarak saptanmıştır. Tofasitinib kulanımı sonrası kardiyovasküler ve tromboembolik yan etki gözlenmedi (tablo-1). Bir yılın sonunda tüm hastaların %68'sinde tofasitinib tedavisinde kalım saptandı. Tofasitinib monoterapisi ve csDMARD kombinasyonu ile ilaçta kalım oranları değerlendirildiğinde, tofasitinib monoterapisinde ilaçta kalım oranı anlamlı olarak daha yüksek saptanmıştır (p=0,013) (şekil-1).

Tartışma: Romatoid artritli hastalarda mevcut csDMARD tedavilerine yanıt alınamadığı durumlarda tofasitinib tedavisi veya tofasitinib ile kombine csDMARD tedavileri alternatif tedavi ajanları olarak kullanılabilir. Romatoid artrit tedavisinde tofasitinib etkin ve güvenli bir seçenek olarak ön plana çıkmaktadır.

Anahtar Kelimeler: Romatoid artrit, tofasitinib, ilaçta kalım

Tablo 1. Tofasitinib kullanan hastalar ile tofasitinib tedavisi sonlanan hastaların karşılaştırılması

Değişkenler	Tofasitinib kullanımı sonlanan	Tofasitinib kullanımı devam eden	p
Yaş, yıl	55,2±9,7	52,6±13,1	0,444
Kadın	23 (79,3)	35 (76,1)	0,745
Hastalık süresi, yıl	10±6,3	9,7±5,8	0,863
Tanı yaşı, yıl	45,5±11,1	43,1±13,5	0,485
Sigara kullanımı	13 (44,8)	17 (37)	0,498
Komorbidite	8 (40)	20 (51,3)	0,411
RF pozitifliği	15 (75)	23 (59)	0,224
Anti-CCP pozitifliği	14 (70)	19 (48,7)	0,262
Hasta global değerlendirme	6 (1,5)	6 (2)	0,285
CRP, mg/L	15 (11)	14 (9,6)	0,687
ESH, mm/saat	34 (16,5)	33 (28,5)	0,781
DAS28-CRP	4,1 (0,5)	3,7 (0,9)	0,242

Değerler: n (%), ortalama ± (S.S.), ortanca (çeyrekler arası aralık).
ESH: Eritrosit sedimentasyon hızı, CRP: C-reaktif protein, RF: Romatoid faktör, CCP: Anti-siklik sitrüline peptit, DAS28: Hastalık aktivite skoru-28

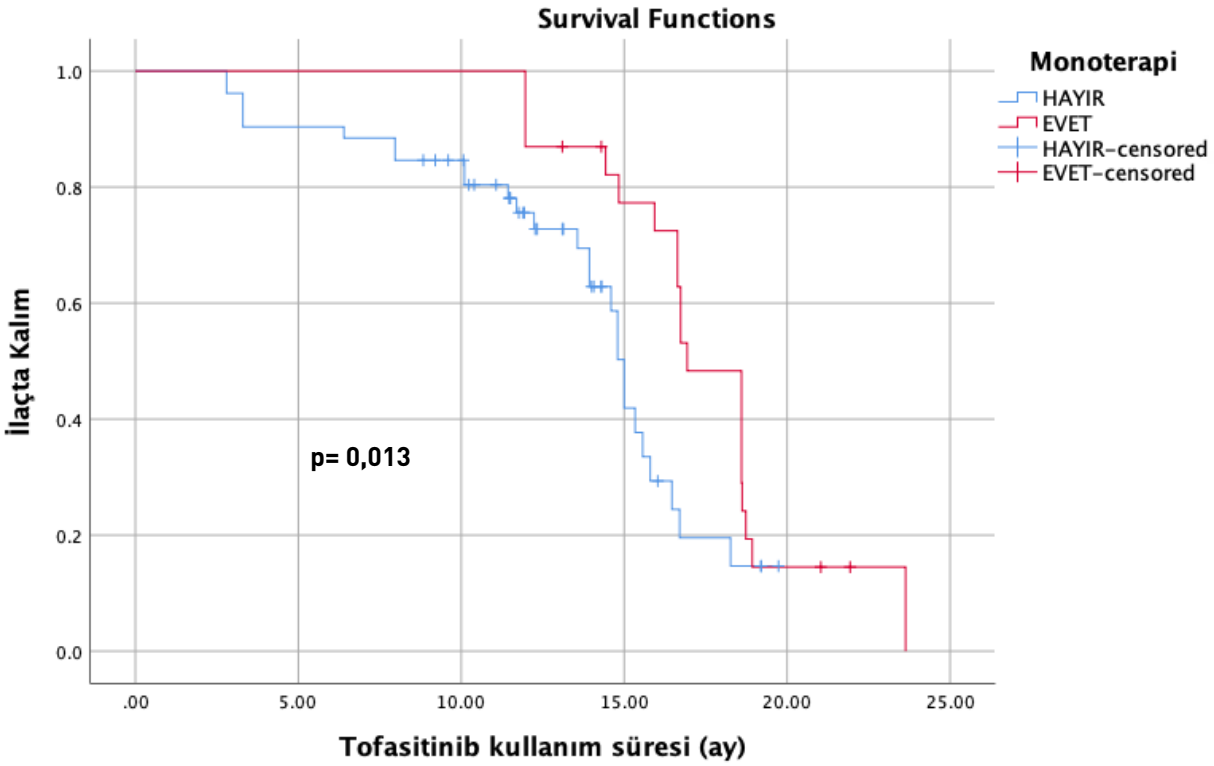

Şekil 1. Tofasitinib monoterapisi ve csDMARD ile kombinasyonu sonrası ilaçta kalım grafiği

S2

ERİTEMA NODOSUM EŞLİK EDEN GRANÜLOMATÖZ MASTİT OLGU SUNUMU

BURÇAK KARADENİZ[1], CEMAL BES[2]

1 SAĞLIK BİLİMLERİ ÜNİVERSİTESİ BAKIRKÖY DR. SADİ KONUK EĞİTİM VE ARAŞTIRMA HASTANESİ, ROMATOLOJİ BİLİM DALI, İSTANBUL

2 SAĞLIK BİLİMLERİ ÜNİVERSİTESİ BAŞAKŞEHİR ÇAM VE SAKURA ŞEHİR HASTANESİ, ROMATOLOJİ BİLİM DALI, İSTANBUL

Giriş-Amaç: İdiopatik granülomatöz mastit nadir görülen, meme enfeksiyonunu ve meme kanserini taklit edebilen bir hastalıktır (1). Etyolojisi bilinmemekte ve otoimmün bir hastalık komponenti olarak eritema nodosum, artrit gibi tutulumlarla birlikte bildirilmiştir (2).

Olgu: Otuzbeş yaşında kadın hasta yaklaşık 2 aydır olan sol memede ağrı, şişlik, akıntı ve son iki haftadır sol bacak üzerinde kızarıklık, ağrı ve şişlik şikayetleri ile başvurduğu dış merkezde trimetoprim sulfametaksazol ve nsaii reçete edilmiş; şikayetlerinde gerileme olmaması üzerine merkezimize yönlendirilmiş. Yapılan genel sistem sorgulamasında ek özellik yoktu. Fizik muayenesinde sol bacakta eritema nodozum ile uyumlu lezyon ve sol memede akıntılı eritemli lezyon mevcuttu. Diğer sistemlerin muayenesinde özellik bulunmamaktaydı. Laboratuvarında lökosit 12.000 /mm3, hemoglobin 11.2g/dl, hct 35.5%, plt 400.000, AST 30U/L, ALT 36U/L, kreatinin 0,7 mg/dL, CRP 32mg/L, sedimentasyon 61 mm/saat, ANA negatif, RF 10, anti-sm rnp pozitif saptandı. Gönderilen diğer otoantikorlarından; anti-SSA negatif, anti-SSB negatif, p-anca, c-anca negatif, C3 normal, C4 normal, serum ACE düzeyi normal, prolaktin normal, tiroid fonksiyon testleri normal, hepatit paneli negatif saptandı. **Çekilen meme ultrasonografisi sol meme** aereola çevresinde ve dış kadranda cilt altı dokuda ve meme dokusunda kalınlaşma ve **ödematöz görünüm izlendi.** Retroareolar alanda yoğun içerikli 6 mm ulaşan duktuslar izlendi. Aerola komşuluğunda cilt altı dokuya uzanan 7 mm çapa ulaşan hipoekoik **sıvı-**enflamasyon alanları izlendi. Aerola **dış komşuluğunda dış kadranda** periferik alana uzanımı izlenen en geniş yerinde 33x23 mm boyuta ulaşan yoğun içerikli sıvı alanları içeren hipoekoik **sıvı** enflamasyon alanları izlendi. Mikrobiyolojik kültürde üreme olmadı. Genel cerrahi tarafından tru cut biyopsisi yapıldı. Yapılan biyopsi sonucu granülomatöz mastit ile uyumlu geldi. Tedavisine 48 mg metilprednisolon tablet azaltma şeması ile başlandı. Romatoloji polikliniğinde takip ve tedavisi devam etmektedir.

Tartışma: İdiopatik granülomatöz mastit patolojisi henüz bilinmememektedir. Özellikle eritema nodoum, artrit, episklerit ve hidraadenitis suppurativa gibi tutulumlarla birlikteliği bildirilmiştir.

Anahtar Kelimeler: Eritema Nodosum, Granülomatöz Mastit

Şekil 1: eritema nodozum

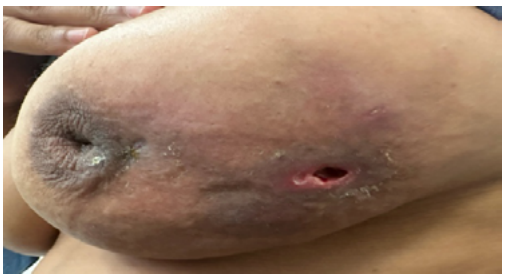

Şekil 2: sol memede cilde fistülize lezyon

Referanslar:

1. Rheumatol Int. 2021 Jun;41(6):1175-1181.doi:10.1007/s00296-021-04820-8.Epub 2021 Mar 1.
2. Ann Dermatol Venereol. 2019 Sep;146(8-9):571576.doi:10.1016/j.annder.2019.04.023.

S3

SJÖGREN SENDROMLU HASTALARDA CXCL9, CXCL10 VE CXCL13 KEMOKİNLERİN ROLÜ

DİLEK TEZCAN, SELDA HAKBİLEN

Giriş: Sjögren Sendromu (SjS) öncelikle gözyaşı ve tükrük bezleri olmak üzere tüm ekzokrin bezlerin lenfositik infiltrasyonu ile karakterize kronik, sistemik ve otoimmun bir hastalıktır.

Doğuştan gelen bağışıklık sistemi tarafından tip I IFN sisteminin aktivasyonu, T- ve B-hücresi aktivasyonu ve sitokin ve kemokin üretiminin indüksiyonu yoluyla adaptif bağışıklık tepkilerini teşvik eder. Kemokinler birçok inflamatuar hastalıkta anahtar rol oynar Lökosit türlerinin iltihaplı bölgelere hücre trafiğini düzenler ve iltihabı şiddetlendirir. CXCL9, CXCL10, CXCL11 bağışıklık hücrelerinin toplanması, taşınması ve aktivasyonunda rol oynar. CXCL13 ve diğer kemokinlerin üretimi ile lenfositik ve dendritik hücre infiltrasyonunun teşvik edilmesi ve apopitoz yoluyla hücre içi antijenlerin (örn. Ro / SSA-La / SSB) salınımına aracılık eder ve eksozomların salınması, böylece otoreaktif B hücrelerinin oluşumunu tetikler. Bu çalışmada SS hastalarında CXCL9, CXCL10 ve CXCL13 kemokinlerinin rolünün araştırılması amaçlandı.

Yöntem: Çalışmaya Selçuk Üniversitesi Tıp Fakültesi Hastanesi Romatoloji Kliniğinde 2016 ACR/EULAR SS sınıflandırma kriterlerine göre tanı konulan 18-65 yaş arası 60 hasta dahil edildi. Bilinen sistemik veya romatolojik hastalığı olmayan, yaş ve cinsiyet açısından uyumlu 40 kişi kontrol grubu olarak alındı. Her iki grupta da CXCL9, CXCL10, CXCL13 düzeyleri ELISA test kitleri kullanılarak analiz edildi.

Bulgular: SS ve sağlıklı kontrollerin ortalama yaşı benzerdi (51,74 ± 11,10 yıl vs. 50,16 ± 8,16 yıl, p= 0,174). Ancak SS grubundaki kadınların oranı sağlıklı kontrollere göre daha yüksekti (%95,2 vs. %77,9, p=0,010). SS hastalarında ortalama hastalık süresi 4,89 ± 2,72 yıl (1 – 12 yıl) ve ortalama ESSDAI skoru 6,56 ± 2,23 (2 – 14 yıl) idi. SS grubunda beyaz kan hücresi (p=0,021), nötrofil (p<0,001) ve lenfosit (p=0,019) değerleri sağlıklı kontrol grubuna göre anlamlı olarak düşük bulunurken, SS hastalarında ESH değeri daha yüksekti (p= 0,015). Hemoglobin, trombosit, monosit ve CRP gibi diğer hemogram parametreleri SS'li hastalarla sağlıklı kontroller arasında anlamlı farklılık göstermedi (p>05). Serum CXCL10 düzeyleri SS hastalarında sağlıklı kontrollere göre anlamlı olarak yüksek bulundu (p<0,001). Serum CXCL13 düzeyi SS hastalarında anlamlı derecede düşüktü (p<0,001). Ancak SS hastaları ile sağlıklı kontrol hastaları arasında CXCL9 serumu açısından istatistiksel olarak anlamlı bir fark yoktu (p=0,782). Serum CXCL9 düzeyi ile lenfosit arasında anlamlı negatif korelasyon mevcuttu (p=0,005), serum CXCL13 düzeyi ile lökosit düzeyi arasında ise pozitif korelasyon mevcuttu (p=0,041).

Sonuç: CXCL10 düzeyi kontrol grubuyla karşılaştırıldığında anlamlı düzeyde yüksek bulundu. CXCL10 ve kemokin reseptörleri SS'nin patogenezinde önemli bir role sahiptir ve SS ayrıca yeni bir terapötik hedef olabilir.

Anahtar Kelimeler: Sjögren Sendromu, CXCL9, CXCL10, CXCL13

S4

UNDİFERANSİYE BAĞ DOKUSU HASTALIĞINDA ANTİ-DFS70 ANTİKOR VARLIĞININ SIKLIĞI VE KLİNİK ETKİSİ

HAKAN APAYDIN

ANKARA ETLİK ŞEHİR HASTANESİ, ROMATOLOJİ KLİNİĞİ, ANKARA

Giriş: Undifferansiye bağ dokusu hastalığı (UBDH) terimi, tanımlanmış bir bağ dokusu hastalığı (BDH) için sınıflandırma kriterlerini karşılamayan heterojen bir sistemik otoimmün hastalık grubunu tanımlamak için kullanılır. UBDH 'nin patogenezi hala bilinmemekle birlikte, günümüzde UBDH durumunda klinik ve serolojik özellikler tanımlanmaktadır.

ANA, çoğu sistemik otoimmün hastalığın ayırt edici özelliğidir. ANA testi yaygın olarak kullanılmasına rağmen, düşük spesifitesi önemli bir sorunu temsil eder. Son zamanlarda, anti-yoğun ince benekli (DFS) 70 antikoru adı verilen yeni bir ANA paterni, sistemik otoimmün hastalık semptomları olmayan veya çok az semptomu olan ancak indirekt immünofloresan (IIF) 2 ile ANA pozitif olan hastalarda tanımlanmıştır.

Mevcut çalışmamızın amacı, potansiyel rollerini daha iyi tanımlamak için UBDH hasta kohortunda anti-DFS70 antikor prevalansını ve bu antikor varlığının klinik bulgularla ilişkisini incelemektir.

Yöntem: Bu tek merkezli retrospektif çalışmaya tanımlanmış BDH kriterlerini taşımayan ve UBDH için sınıflandırma kriterlerini karşılayan 555 hasta dahil edildi. Çalışma grubundaki tüm hastaların serumları ANA HEp-2 IIF tekniği ve immünoblotlama yöntemleri ile test edilmiştir. Eritrosit sedimantasyon hızı, C-reaktif protein, romatoid faktör ve anti-ekstrakte edilebilir nükleer antijenlere, DNA'ya ve siklik sitrulinlenmiş peptidlere karşı antikorlar da değerlendirilmiştir. Hastalar anti-DFS70 antikoru pozitif ve negatif olmak üzere iki gruba ayrıldı.

Sonuçlar: Anti-DFS70 pozitif hastalar, 555 hastanın 68'ini (%12.5) oluşturdu. Anti-DFS70 pozitif hastalar, anti-DFS70 negatif hastalara göre daha genç [42.9 (14.3) vs 48 (13.3), p=0.003] ve tanı yaşı daha düşüktü [40.3 (14.4) vs 45.2 (13.7), p=0.006]. Cinsiyet dağılımı, komorbiditeler ve akut faz reaktanları açısından her iki grupta farklılık saptanmadı. Klinik bulgular değerlendirildiği zaman anti-DFS70 pozitif grupta, oral aft (p=0.011) ve fotosensitivite (p=0.010) istatiksel olarak daha yüksek görülürken, diğer bulgular benzerdi (Tablo 1). Gruplar laboratuvar ve otoantikor parametreleri açısından karşılaştırıldığı zaman anti-DFS70 pozitif grupta, anti-TPO [9(13.2) vs 27 (5.5), p=0.022], ANA [65 (95.6) vs 416 (85.4), p=0.021], PM-SCL [8 (11.8)) vs 9 (1.8), p<0.001], anti-histon [3 (4.44)) vs 3 (0.6), p=0.027] ve beta2 glikoprotein IgM [8 (11.8)) vs 24 (4.9), p=0.031] anlamlı derecede daha yüksekti. Aktif tedaviler açısından gruplar arasında farklılık izlenmedi.

Tartışma: Son yıllarda, ayrı bir klinik antite olarak UBDH hastalarında, tanımlanmış bir BDH geliştirme riski yüksek olan hastaların belirlenmesi önem kazanmıştır. BDH'lerin %50'ye kadarı hastalık başlangıcında açıkça tanımlanmış bir profile sahip değildir ve UBDH olarak adlandırılırlar. Tanıdan üç yıl sonra UBDH vakalarının %33-50'si tanımlanmış BDH'ye dönüşürken, tüm BDH'lerin yaklaşık %15-20'si UBDH olarak kalmaktadır. Mevcut literatür, kullanılan yönteme bağlı olarak, UBDH hastalarında %8,3 ila %40 arasında değişen, yüksek fakat heterojen bir anti-DFS70 antikor prevalansı göstermiştir. Çalışmamız, UBDH hasta popülasyonunda yüksek anti-DFS70 antikor pozitifliği (%12.5) göstermiştir.

Anti-DFS70 antikoru sağlıklı bireylerde %10 civarında olduğu gösterilmiş, ancak sistemik otoimmün romatizmal hastalığı olanlarda %2-3 olarak bildirilmiştir. Anti-DFS70 antikorları olan bireylerin uzun vadeli sonuçlarını değerlendiren bir çalışmada, ortalama 4 yıllık takip süresi boyunca, diğer hastalığa özgü otoantikorları negatif olan bireylerin hiçbirinde sistemik otoimmün romatizmal hastalık gelişmemiştir. Klinik çalışmalar, bu antikorun varlığının ANA pozitif bireylerde sistemik oto-

immün hastalıkların dışlanmasında kullanılabileceğini göstermiştir. Mevcut çalışmamızda, anti-DFS70 pozitif hastalarda non-spesifik antikorların daha fazla olduğunu gözlemledik.

Sonuç olarak, anti-DFS70 antikoru, sistemik otoimmün romatizmal hastalık teşhisini dışlamak için bir belirteç olarak yaygın şekilde kullanılmaktadır. Bu antikorun, UBDH hastalarında tanımlanmış bir bağ dokusu hastalığına progrese olmaması hususundaki negatif prediktif rolünü desteklemek için prospektif çalışmalara ihtiyaç vardır.

Anahtar Kelimeler: ANA, Anti-DFS70 antikoru, Undifferansiye bağ dokusu hastalığı,

Kaynaklar

1. Agmon-Levin N, Damoiseaux J, Kallenberg C, Sack U, Witte T, Herold M, et al. International recommendations for the assessment of autoantibodies to cellular antigens referred to as anti-nuclear antibodies. Ann Rheum Dis 2014;73:17–23.
2. Ochs RL, Mahler M, Basu A, Rios-Colon L, Sanchez TW, Andrade LE, et al. The significance of autoantibodies to DFS70/LEDGFp75 in health and disease: integrating basic science with clinical understanding. Clin Exp Med 2016;16:273–93.
3. Chan EK, Damoiseaux J, de Melo Cruvinel W, Carballo OG, Conrad K, Francescantonio PL, et al. Report on the second International Consensus on ANA Pattern (ICAP) workshop in Dresden 2015. Lupus 2016;25:797–804.
4. Damoiseaux J, von Muhlen CA, Garcia-De La Torre I, Carballo OG, de Melo Cruvinel W, Francescantonio PL, et al. International consensus on ANA patterns (ICAP): the bumpy road towards a consensus on reporting ANA results. Auto Immun Highlights 2016;7:1.
5. Miyara M, Albesa R, Charuel JL, El Amri M, Fritzler MJ, Ghillani-Dalbin P, et al. Clinical phenotypes of patients with anti-DFS70/LEDGF antibodies in a routine ANA referral cohort. Clin Dev Immunol 2013;2013:703759.

Tablo 1: Anti-DFS70-pozitif ve anti-DFS70-negatif UBDH hastaları arasındaki demografik ve klinik özelliklerin karşılaştırılması

	Anti-DFS70-negative n =487 (%87.5)	Anti-DFS70-positive n = 68 (%12.5)	P değeri
Yaş, mean (sd)	48 (13.3)	42.9 (14.3)	**0.003**
Tanı yaşı, mean (sd)	45.2 (13.7)	40.3 (14.4)	**0.006**
Takip süresi, median (IQR)	73 (55-92)	73.5 (55-93.5)	0.795
Cinsiyet, n (%)			
Kadın	431 (88.5)	64 (94.1)	0.162
Erkek	56 (11.5)	4 (5.9)	
ESR, median (IQR)	12 (7-23)	12 (7-18.5)	0.642
CRP, median (IQR)	3 (1-7)	3 (1-7)	0.679
Komorbidite			
Hipertansiyon	98 (20.1)	12 (17.6)	0.631
Diyabetes mellitus	45 (9.2)	7 (10.3)	0.780
Koroner arter hastalığı	26 (5.3)	2 (2.9)	0.309*
Obezite	9 (1.8)	0 (0)	0.306*
KOAH/Astım	21 (4.3)	2 (2.9)	0.449*
Kronik böbrek hastalığı	6 (1.2)	1 (1.5)	0.602*
Karaciğer yetmezliği	1 (0.2)	0 (0)	0.877*
Malignite	8 (1.6)	1 (1.5)	0.932
Klinik özellikler ve semptomlar			
Artrit	107 (22)	13 (19.1)	0.592
Artralji	394 (80.9)	58 (85.3)	0.383
Ateş	21 (4.3)	5 (7.4)	0.204*
Lökopeni	18 (3.7)	3 (4.4)	0.487*
Otoimmün hemolitik anemi	1 (0.2)	0 (0)	0.877*
Trombositopeni	6 (1.2)	2 (2.9)	0.256*
Malar rash	37 (7.6)	3 (4.4)	0.251*
Makülopapüler rash	2 (0.4)	1 (1.5)	0.325*
Mukozal ülser	27 (5.5)	5 (7.4)	0.353*
Alopesi	72 (14.8)	13 (19.1)	0.353
Serozit	6 (1.2)	1 (1.5)	0.602*
Oral aft	76 (15.6)	19 (27.9)	**0.011**
Kserostomi	243 (49.9)	34 (50)	1.000
Kseroftalmi	233 (47.8)	31 (45.6)	0.704
Raynoud	109 (22.4)	15 (22.1)	0.952
Fotosensitivite	134 (27.5)	29 (42.6)	**0.010**
Plevral/perikardiyal efüzyon	6 (1.2)	0 (0)	0.455*
Disfaji	5 (1)w	2 (2.9)	0.207*
Deri Vasküliti	3 (0.6)	1 (1.5)	0.408*
Livedo Retikularis	15 (3.1)	2 (2.9)	0.652*
Tiroidit	21 (4.3)	6 (8.8)	0.100
İnterstisyel akciğer hastalığı	6 (1.2)	2 (2.9)	0.256
Sklerodaktili	12 (2.5)	1 (1.5)	0.513*
Schirmer	37 (7.6)	7 (10.3)	0.441
Anormal Kapilleroskopi Bulgusu	10 (2.1)	0 (0)	0.268

p değeri nominal değerler için Fisher exact testi veya Ki-kare testi, sayısal değerler için Mann-whitney U test veya Bağımsız gruplar t testi

Tablo 2: Anti-DFS70-pozitif ve anti-DFS70-negatif UBDH hastalarının laboratuvar, otoantikor ve medikal tedavi parametrelerinin karşılaştırılması

	Anti-DFS70-negative n =487	Anti-DFS70-positive n = 68	P değeri
Laboratuvar bulguları			
Hipokomplementemi	26 (5.9)	4 (5.9)	0.513*
Direk Coombs	6 (1.2)	0 (0)	0.455*
Anti-TPO	27 (5.5)	9 (13.2)	**0.022***
HBsAg	6 (1.2)	0 (0)	0.455
Anti-HCV	1 (0.2)	0 (0)	0.877*
RF	40 (8.2)	0 (0)	**0.004***
Anti-CCP	7 (1.4)	0 (0)	0.398
Diğer otoantikorlar			
ANA	416 (85.4)	65 (95.6)	**0.021**
Anti-dsDNA	25 (5.1)	3 (4.4)	0.544*
SS-A	78 (16)	8 (11.8)	0.364
SS-B	31 (6.4)	2 (2.9)	0.204*
Anti JO-1	21 (4.3)	2 (2.9)	0.449*
SCL-70	29 (6)	4 (5.9)	0.621*
SM/RNP	44 (9)	2 (2.9)	0.087
Anti-SM	27 (5.5)	3 (4.4)	0.487*
Anti-sentromer	7 (1.4)	0 (0)	0.398*
PM-SCL	9 (1.8)	8 (11.8)	**<0.001**
Anti-histon	3 (0.6)	3 (4.4)	**0.027***
AMA-M2	11 (2.3)	3 (4.4)	0.240*
Anti-Ribozomal P	4 (0.8)	2 (2.9)	0.160*
Nükleosom	6 (1.2)	0 (0)	0.455
Lupus antikoagulan	9 (1.8)	1 (1.5)	0.647
Beta2 Glikoprotein IgM	24 (4.9)	8 (11.8)	**0.031***
Beta2 Glikoprotein IgG	4 (0.8)	1 (1.5)	0.481
Anti-kardiyolipin IgM	11 (2.3)	2 (2.9)	0.487
Anti-kardiyolipin IgG	5 (1)	1 (1.5)	0.545
Medikal tedavi			
Glukokortikoid	130 (26.7)	16 (23.5)	0.810
Hidroksiklorokin	430 (88.3)	54 (79.4)	0.331
Azathiopyrin	14 (2.9)	2 (2.9)	0.604*
Mikofenolat mofetil	4 (0.8)	1 (1.5)	0.481*
Metotrexat	29 (6)	4 (5.9)	0.621*
Rituximab	2 (0.4)	0 (0)	0.770*
İntravenöz immünglobulin	1 (0.2)	0 (0)	0.877*
Asetilsalisik asit	69 (14.2)	12 (17.6)	0.447

p değeri nominal değerler için Fisher exact testi veya Ki-kare testi, sayısal değerler için Mann-whitney U test veya Bağımsız gruplar t testi

S5

AİLEVİ AKDENİZ ATEŞİ İLE TAKİPLİ OLAN HASTALARIN CİNSİYETE GÖRE KLİNİK VE LABORATUVAR ÖZELLİKLERİNİN DEĞERLENDİRİLMESİ

TUĞBA OCAK[1], AHMET GÖRÜNEN[2], BELKIS NİHAN COŞKUN[1]

1 BURSA ULUDAĞ ÜNİVERSİTESİ TIP FAKÜLTESİ ROMATOLOJİ BİLİM DALI
2 BURSA ULUDAĞ ÜNİVERSİTESİ TIP FAKÜLTESİ İÇ HASTALIKLARI ANABİLİM DALI

Giriş: Ailevi Akdeniz Ateşi (AAA), tekrarlayan serozit ve ateş ataklarıyla seyreden en sık görülen monogenik kalıtsal otoinflamatuar hastalıktır.[1] AAA ile ilişkili komplikasyonlar morbidite ve mortalite riskini artırabilir. Çalışmamızda AAA tanısıyla takipli olan hastaların cinsiyete göre klinik ve laboratuvar özelliklerinin karşılaştırılması amaçlandı.

Yöntem: Bu çalışma Tel-Hashomer kriterlerine[2] göre AAA tanısı olup Bursa Uludağ Üniversitesi Tıp Fakültesi'nde Ocak 2022- Mayıs 2023 tarihleri arasında poliklinik başvurusu olan 153 hastanın dahil olduğu kesitsel bir çalışmadır. Hastalar en az 6 aydır kolşisin tedavisi almakta olup, 18 yaşın üzerindeki hastalar çalışmaya dahil edildi. Gebe, emziren, akut ve kronik enfeksiyonu olan, hematolojik ve solid organ malignitesi olan hastalar çalışmaya alınmadı. Hastaların klinik ve ataksız dönemdeki laboratuvar özelliklerinin cinsiyet ile olan ilişkisi değerlendirildi. Ataksız dönem semptom ve akut faz testlerine göre atak bitiminden en az 2 hafta sonrası olarak tanımlandı. Verilerin analizinde SPSS versiyon 26 kullanıldı.

Sonuçlar: Çalışmamızda 57 hasta erkekti. Erkeklerde amiloidoz ve ekzon 10 mutasyonu pozitifliği istatistiksel olarak anlamlı saptandı (p=0,013, p=0,031). Kadınlarda sedimentasyon, erkeklerde ise lökosit, nötrofil, hemoglobin istatiksel açıdan anlamlıydı (p=0,11, p=0,025, p=0,000). Tanı yaşı, ateş, karın ağrısı, artrit/artralji, myalji, erizipel benzeri eritem, hepatomegali, splenomegali, sedimentasyon c- reaktif protein (CRP) ve trombosit sayısında kadın ve erkek arasında istatiksel olarak anlamlı fark görülmedi (Tablo1).

Tablo1: Ailevi Akdeniz Ateşi Tanısı Olan Hastaların Klinik ve Laboratuvar Özellikleri

	Kadın (n=96)	Erkek (n=57)	p
Tanı Yaşı (Mean.±Std.Sap.)	24,95±13,10	224,60±13,79	0,879[t]
Ateş n (%)	92 (96)	55 (96)	0,839[X2]
Karın ağrısı n (%)	96 (100)	54 (95)	0,05[f]
Göğüs ağrısı n (%)	16 (17)	9 (16)	0,887[X2]
Artrit/artralji n (%)	40	26	0,634[X2]
Myalji n (%)	16 (17)	8 (14)	0,665[X2]
Erizipel benzeri eritem n (%)	14 (15)	3 (5)	0,076[X2]
Hepatomegali n (%)	5 (5)	5 (9)	0,389[X2]
Splenomegali n (%)	9 (9)	5(9)	0,9[X2]
Amiloidoz n (%)	5 (5)	10 (17)	**0,013[X2]**
Ekzon 10 mutasyonu pozitfiliği n (%)	54 (56)	42 (74)	**0,031[X2]**
Sedimentasyon (mm/h) Median (min. -max.)	11 (2-54)	7 (2-49)	**0,011[m]**
CRP (mg/L) Median (min.-max.)	3 (1-32)	3 (1,2-26)	0,546[m]
Lökosit (10^9/L) Median (min.-max.)	6,89 (4,51-16,60)	7,60 (4,57-16,90)	**0,013[m]**
Nötrofil (10^9/L) Median (min.-max.)	3,86 (1,84-14,80)	4,37 (2,21-14,10)	**0,025[m]**
Hb (g/dL) (Mean.±Std.Sap.)	12,79±1,39	14,51±1,57	**0,000[t]**
Trombosit (10^9/L) Median (min.-max.)	249,50 (120,70-515,00)	231 (147-599)	0,251[m]

CRP: C reaktif protein, Hb:Hemoglobin, t: bağımsız örneklem t testi, x2: ki kare testi, f:fisher's exact test, m:mann whitney u testi.

Tartışma: Araştırmaların çoğu AAA'nin kadın ve erkeklerde görülme sıklığı açısından anlamlı bir fark olmadığını göstermiştir. Türkiye›de ülke çapında yapılan bir araştırma, AAA görülme oranının neredeyse eşit olduğunu, erkek/kadın oranının 1,2/1 olduğunu gösterdi.[3] Çalışmamızda literatürden farklı olarak kadın olan hasta sayısı daha fazladır. Bunun nedeni çalışmamızın kesitsel olmasından kaynaklanabilir. AAA'de amiloidoz en önemli mortalite ve morbidite nedenlerinden olup, erkek cinsiyet amiloidoz gelişimi açısından risk faktörüdür.[4] Çalışmamızda da literatüre benzer şekilde erkeklerde amiloidoz oranı anlamlı olarak daha yüksek bulundu. Ekzon 10 mutasyonu varlığı amiloidoz ve şiddetli hastalık açından risk faktörüdür. Erkeklerde ekzon 10 mutasyonu varlığı anlamlı olarak daha yüksek saptandı. İnflamasyon belirteçlerinden sedimentasyon kadınlarda anlamlı olarak daha yüksek saptandı. Diğer inflamasyon belirteci olan CRP düzeyinde istatistiksel olarak anlamlı fark saptanmamış olup lökosit ve nötrofil sayısı anlamlı olarak daha yüksek saptandı. Kolşisinin kullanımıyla birlikte son yıllarda AAA daha iyi seyir gösterse de özellikle erkek hastaların daha yakın takip edilmesi morbidite ve mortalitenin önlenmesi açısından yarar sağlayabilir.

Kaynaklar

1. Masters SL, Simon A, Aksentijevich I, Kastner DL. Horror autoinflammaticus: the molecular pathophysiology of autoinflammatory disease. Annu Rev Immunol 2009;27:621–68.
2. Livneh A, Langevitz P, Zemer D, Zaks N, Kees S, Lidar T et al (1997) Criteria for the diagnosis of familial Mediterranean fever. Arthritis Rheum 40(10):1879–1885. https://doi.org/10.1002/art. 1780401023.
3. Familial Mediterranean fever (FMF) in Turkey: results of a nationwide multicenter study. Medicine (Baltimore). 2005 Jan;84(1):1-11.
4. Touitou I, Sarkisian T, Medlej-Hashim M et al. R., International Study Group for Phenotype-Genotype Correlation in Familial Mediterranean Fever. Country as the primary risk factor for renal amyloidosis in familial Mediterranean fever. Arthritis Rheum. 2007 May;56(5):1706-12.

POSTER BİLDİRİLER

P01
SİSTEMİK LUPUS ERİTEMATOZUS TANILI HASTADA SİNÜS VENOZUS TROMBOZU

SERDAR ESMER, YÜKSEL MARAŞ

ANKARA ŞEHİR HASTANESİ, ROMATOLOJİ BİLİM DALI, ANKARA

Giriş: Sistemik lupus eritematozus (SLE), vücudun hemen hemen her organını etkileyebilen, nedeni bilinmeyen kronik otoimmün bir hastalıktır,aynı zamanda çeşitli mekanizmalara dayanan bir hiper kuagulabilite durumudur. Serebral ven trombozu (SVT) ise nadir görülen fakat ciddi bir hastalıktır. Klinik belirtiler baş ağrısı, papilödem, görme kaybı, fokal veya jeneralize nöbetler, fokal nörolojik defisitler, konfüzyon, bilinç değişikliği ve komayı içerebilir.Birçok vaka kalıtsal ve edinilmiş trombofili, gebelik, lohusalık, enfeksiyon ve malignite ile ilişkilendirilmiştir. Serebral ven trombozu na bağlı enfarktüsler genellikle hemorajiktir ve vazojenik ödem ile ilişkilidir. Burada,antifosfolipid antikorları negatif olan SLE tanısı ile takipedilen hastada gelişen Serebral ven trombozu (SVT) vakasını taktimediyoruz.

Vaka: 35 yaşında,1 çocuğu olan,abortus ve prematür doğum öyküsü olmayan kadın hasta.1 yıl önce Sistemik lupus eritematozus nefriti tanısı almış.Mikofenolat mofetil,hidroksiklorokin ve steroid tedavisi almış, son 6 aydır tedavisini gebelik nedeni ile kesmiş.Tetkik ve tedavi amacı ile yatırılıp takipedilen hastanın yatışı sürecinde başa ağrısı şikayeti oldu,şikayeti üzerine kontrastlı kraniyal magnetik rezolans(MR) çekildi patoloji saptanmadı sonrası çekilen kranial venografi görüntülemesinde sol transvers sinüste parsiyel trombüs tespitedildi.Sinüs ven trombüsü etyolojisine yönelik yapılan tetkiklerde anti fosfolipid antikorlar triple negatif ve trombofili paneli negatifti.Hastanın proteinirüsi de nefrotik düzeyde değildi.Trombüs nedeni ile etyolojiye yönelik yapılan tetkiklerde ek bir pataloji saptanmayınca Sistemik lupus eritematozus'a bağlı Sinüs Ven Trombüsü(SVT) düşünüldü.

Tartışma: Literatürde,Anti Fosfolipid Antikor Testleri triple negatif olan Sistemik Lupus Eritematozus(SLE) hastalarının çok azında Sinüs Ven Trombüsü(SVT) görülmektedir.Bu nedenle Anti Fosfolipid Antikor testleri negatif olsada,Sistemik Lupus Eritematozus (SLE) hastalarında ortaya çıkan baş ağrısının nedenlerinden birinin, nadirde olsa Sinüs Ven Trombüsü (SVT) olabileceği akılda tutulmalıdır.

Anahtar Kelimeler: Sistemik Lupus Eritematozus,Sinüs Ven Trombozu.

P02
SPONDİLOARTRİT (AS)

CEYHUN BICILOĞLU

Spondiloartrit (AS), vertebra tutulumunun ağırlıklı olduğu inflamatuar bir artritidir.Genellikle kronik vertebra ağrısı olarak ortaya çıkar ve neredeyse her zaman 45 yaşından önce görülür. sinovit, entezit ve daktilit dahil olmak üzere birkaç eklem ve periartiküler ekstraspinal özellikten bir veya daha fazlasıyla ilişkili olabilir.Aynı zamanda birkaç eklem dışı özellikle ilişkilendirilebilir;bunlar arasında üveit, sedef hastalığı ve enflamatuar barsak hastalığı (IBD) bulunur. AS'li hastalarda posterior longitudinal ligament ve ligamentum flavum osifikasyonu nadir olarak görülür. Ligamentum flavum osifikasyonu prevalansı AS'li hastalarda;%15,5 olarak bildirilmiştir.

20 sene önce ankilozan spondilit tanısı alan 41 yaş erkek hasta hastalığı süresince çeşitli NSAI ilaçlar, sentetik DMARD ve çeşitli biyolojik ajanlar kullanan hasta son iki senedir sertalizumab pegol tedavisiyle izlenmektedir. Son 6 aydır hareketle artan ağrılarının olduğunu,sabah tutukluğunun iki saat sürdüğünü ve ,uykudan uyandırdığını belirtmiş.Hastanın yapılan muayenesinde spinöz proses hasassiyeti,her yöne olan bel ağrısı ve sakroiliak kompresyon pozitifliği saptandı, yapılan tetkiklerinde akut faz reaktanları normal ve mikrositerite mevcuttu. Radyolojik olarak L1-2 seviyesinde kanalı daraltan ligamentum flavum ossifikasyon ve kalsifikasyonu,L5-S1 seviyesinde ileri faset eklem hipertrofisi saptanmış ve hasta cerrahi açısından değerlendirilmek üzere ortopedi görüşü istenmiştir.

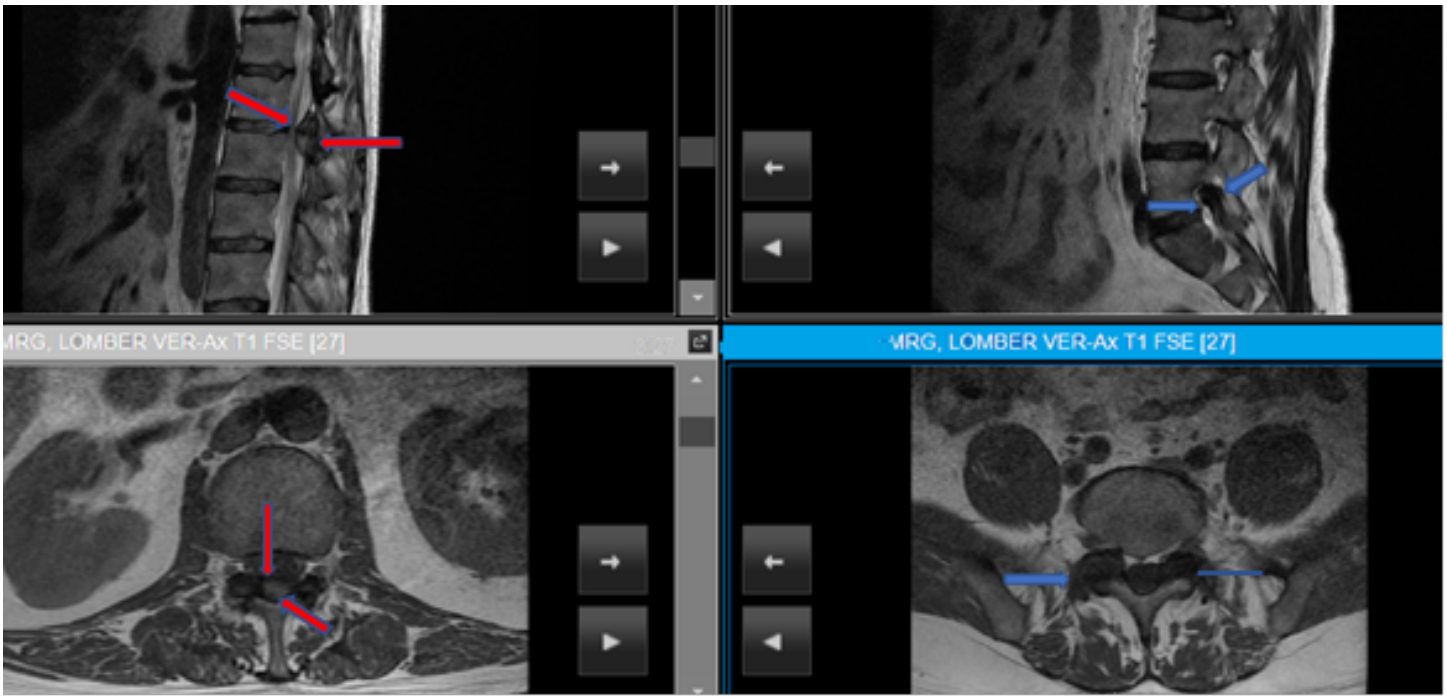

Şekil 1

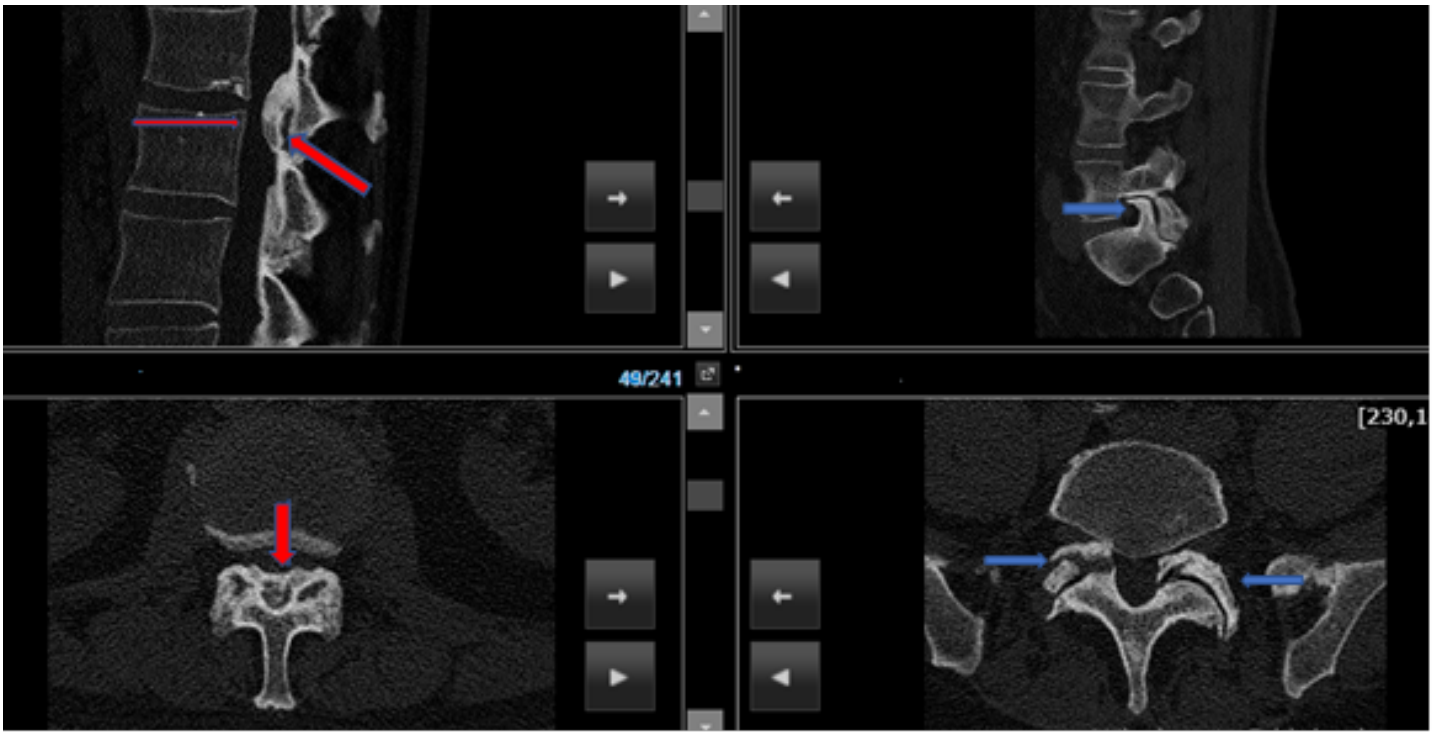

Şekil 2

Spondiloartropati hastalarında hastalığın neden olduğu komplikasyonlara bağlı gelişen mekanik ağrı yapabilen nedenlerin, medikal tedavilere yanıtsızlık gelişen hastalarda ayırıcı tanı açısından göz önünde bulundurulması gerekir.

P03
RENAL TÜPÜLER ASİDOZ İLE BAŞVURAN SJÖGREN SENDROMU TANISI ALAN OLGU

ŞEREF SÜLÜKÇÜ

MANİSA CELAL BAYAR ÜNİVERSİTESİ TIP FAKÜLTESİ, İÇ HASTALIKLARI ANABILIM DALI, ROMATOLOJİ BILIM DALI

Giriş: Sjögren sendromu (SS), esas olarak ekzokrin bezlerin inflamasyonu ve disfonksiyonu ile seyreden, fakat birçok organıda etkileyebilen sistemik otoimmün bir hastalıktır. Hastaların %5–14'ünde böbrek tutulumu görülebilmektedir. Olgumuz; baş dönmesi, halsizlik şikayeti başvurusu sonrası yapılan tetkiklerinde hiperkloremik normal anyon açıklı metabolik asidoz tablosu ve nefrokalsinozis tespit edildi. (Resim-1) Bulgular tip 1 renal tubuler asidoz (RTA) ile uyumluydu. Olguya, ağız ve göz kuruluğu, anti-nükleer antikor (ANA), anti-SSA, anti-SSB pozitifliği ve minör tükürük bezi biyopsisi ile SS tanısı kondu.

Vaka Özeti: Otuz yaşında bayan hasta baş dönmesi, halsizlik şikayeti ile polikliniğe başvurdu. Özgeçmişinde tekrarlayan nefrolityazis hikayesi olan hastanın yapılan ilk laboratuvar sonuçlarında K: 2.85 mmol/L, kan gazı: pH: 7.26, HCO3: 14 mmol/L, Cl: 127 mmol/L olarak bulundu ve hipokalemik hiperkloremik normal anyon açıklı metabolik asidoz tablosunun araştırılması için yatırıldı. İdrar pH`ı (8.5) alkali olan hasta; tip 1 renal tubuler asidoz (RTA) ön tanısı ile tetkik edildi. Sistem sorgulamasında, gözlerinde batma, yanma, ağız içinde kuruma ve vajinal kuruluk tarif etmesinden dolayı, sekonder RTA sebepleri açısından göz kuruluğunu değerlendirmek için Schirmer Testi yapıldı. Sol göz 2 mm/ Sağ göz 3 mm ölçüldü. ANA 1/100 granüler patern, anti-SSA ++ ve anti- SSB ++ saptandı. Alt dudakta minör tükrük bezi biyopsisi yapıldı. Mikroskopik incelemede ise kesitlerde lobüller halinde izlenen tükrük bezinde lenfosit infiltrasyonu ve yer yer asinüsleri ortadan kaldırdığı, bulgular lenfoepitel sialadenitis olup; Sjögren ile uyumlu olarak raporlandı. RTA tedavisine yönelik potasyum sitrat 24 mg/gün ve sodyum hidrojen karbonat 1000 mg/gün başlanmış olup; romatoloji bölümüne danışılan hastaya SS'na yönelik ise hidroksiklorokin 400 mg/gün ve prednizolon 16 mg/gün olacak şekilde tedavi düzenlendi. Takipleri sırasında; klinik ve laboratuvar bulgularının tedaviyle yanıt alındığı görüldü.

Tartışma: SS yetişkin popülasyonun %0.1–0.6'sını etkileyen, romatoid artritten sonra en sık görülen sistemik otoimmün hastalıktır. Sjögren sendromu genellikle ekzokrin bezlerin tutulduğu kronik otoimmun bir hastalıktır. Tek başına görülebildiği gibi (primer sjögren sendromu), romatoid artrit, SLE, progresiv sistemik sklerozis gibi otoimmun hastalıklara da eşlik edebilmektedir. Kadınlarda daha sık (K:E=9:1) görülür. Özellikle lakrimal ve tükrük bezleri tutulur. Hastalar genelde ağız ve göz kuruluğu şikayetleri ile başvururlar. Bunun dışında cilt, akciğer, gastrointestinal sistem, santral ve periferal sinir sistemi, kas iskelet sistemi ve böbrekler de etkilenebilir. Sjögren sendromunda böbrek tutulum nadir değildir. En yaygın görülen böbrek hastalığı tubulointerstisyel nefrittir. Bu hastalarda RTA gelişebilir. Primer Sjögren Sendromu'nda RTA insidansının %33-73 olduğu gösterilmiştir.

Sonuç olarak; RTA, nefrokalsinozis ile başvuran hastalarda etyolojide Sjögren sendromu göz önüne alınmalıdır. SS semptomların yavaş ortaya çıkması ve hastalığın daha az akla gelmesi, hastalığın başlangıcı ile tanı konması arasında gecikmelere neden olmaktadır.

Anahtar Kelimeler: Sjögren, RTA, Nefrokalsinozis

R

P04
İZOLE SUPERİOR MEZENTERİK ARTER VASKÜLİTİ: NADİR BİR KARIN AĞRISI NEDENİ

RABİA DENİZ[1], ÇAĞRI ERDİM[2], TEVFİK GÜZELBEY[2], BİLGİN KARAALİOĞLU[1], DUYGU SEVİNÇ ÖZGÜR[1], GAMZE AKKUZU[1], FATİH YILDIRIM[1], CEMAL BES[1]

1 SAĞLIK BİLİMLERİ ÜNİVERSİTESİ BAŞAKŞEHİR ÇAM VE SAKURA ŞEHİR HASTANESİ, ROMATOLOJİ KLİNİĞİ, İSTANBUL, TÜRKİYE
2 SAĞLIK BİLİMLERİ ÜNİVERSİTESİ BAŞAKŞEHİR ÇAM VE SAKURA ŞEHİR HASTANESİ, RADYOLOJİ KLİNİĞİ, İSTANBUL, TÜRKİYE

Giriş ve Amaç: Vaskülit, her boyuttaki damarların inflamatuar değişiklikleridir ve genellikle çeşitli organları etkileyen oldukça değişken bir klinik tablo ile sistemik bir tutulum gösterir. Sistemik prezentasyon daha yaygın olmasına rağmen, bazı vakalarda tek bir organın veya aortun sınırlı dallarının damarlarında lokalize inflamasyon bildirilmiştir. Burada uzun süreli karın ağrısı şikayeti ile başvuran bir superior mezenterik arter vasküliti vakası sunulmuştur.

Olgu Sunumu: 48 yaşında hipertansiyon tanılı ve nebivolol kullanan kadın hasta 1 yıldır devam eden karın ağrısı, halsizlik ve aralıklı baş ağrısı ile çeşitli tetkikler yapıldıktan ve semptomatik tedavilere yanıtsızlıktan sonra tarafımıza başvurdu. Sorgusunda aktif sigara kullandığı öğrenilirken, ateş, bulantı, kusma, ishal, kilo kaybı, klaudikasyo yoktu. Muayenede kollar arası tansiyon ve nabız farkı, üfürüm yoktu. Gastroskopi ve kolonoskopi normal bulunmuştu. Bilgisayarlı tomografi anjiyografi superior mezenterik arter (SMA) orijindeki 3 cm'lik segment boyunca benzeri arter tutulumu ve tromboz olmaksızın %50 lümen darlığı ile vaskülitik değişiklikler saptanırken aort ve dallarında ek tutulum görülmemesi üzerine izole SMA vasküliti olarak kabul edildi (Şekil 1). Hastanın başvuru sırasında en yüksek 17 mg/dl olarak hafif bir CRP ve 22 mm/sa olarak yaşa göre normal sedimentasyon değerleri dışında hemogram ve biyokimya parametreleri, vaskülitik serolojisi, lipid belirteçleri normaldi. Glukokortikoid indüksiyonu 48 mg/gün olarak başlanıp azaltılmaya geçildiğinde tedaviye azatiopürin eklendi ve klinik ve görüntüleme bulguları hızla geriledi. 6.ay görüntülemede regrese darlık görülen hastaya konvansiyonel anjiyografide yapıldı ancak dilatasyon veya ek girişim gerektiren darlık saptanmadı (Şekil 1). Hasta halen stabil olarak izlemdedir.

Sonuç: Lokalize vaskülit formları daha nadirdir ve etkilenen alanın sınırlı boyutu teşhis araştırmalarını ve yönetimi daha karmaşık hale getirir ve sistemik bulgular ve akut faz yanıtının belirgin artmaması tanısal zorluklardır. Konvansiyonel anjiyografi yerine non-invaziv görüntüleme yöntemleri yararlı bilgileri daha güvenli ve kolay bir şekilde verir. İzole SMA vasküliti vakaları literatürde nadir bildirilmiş olup, açıklanamayan karın ağrısı, müphem abdominal patolojilerin varlığı durumunda, normal laboratuvar incelemeleri olsa bile akılda tutulmalıdır.

Şekil 1: SMA ve Çölyak trunkusun tedavi öncesi ve sonrası bilgisayarlı tomografi ve konvansiyonel anjiyografi görüntüleri. SMA ve çölyak trunkusun aksiyel ve koronal görüntüleri tedaviden önce SMA orijindeki 3 cm'lik segment boyunca benzer arter tutulumu ve tromboz olmaksızın %50 lümen darlığı (a ve b). Tedavinin altıncı ayında SMA ve çölyak trunkusun aksiyel ve koronal görüntülerinde tedavi sonrası çölyak trunkusta bifurkasyon öncesi 8 mm diffüz genişleme, SMA proksimal 1 cm'lik segmentte duvarı tüm katları vaskülitik değişiklerle uyumlu diffüz kalınlaşma (c ve d). Tedavi sonrası 6.ayda yapılan konvansiyonel anjiyografide çölyak trunkus patent olup proksimalinde median arkuat ligaman basısına da bağlı olabilecek hafif-orta dereceli darlık görünümü, SMA proksimal kesiminde hafif dereceli darlık görünümü ve distal dallarında normal doluş (e ve f).

P05
IMMÜN CHECKPOİNT İNHİBİTÖRÜ İLİŞKİLİ ARTRİT OLGUSU

NİLGÜN GÖVEÇ GIYNAŞ, EMİNE USLU YURTERİ, MÜCTEBA ENES YAYLA
AŞKIN ATEŞ, TAHSİN MURAT TURGAY, GÜLAY KINIKLI

ANKARA ÜNİVERİSTESİ TIP FAKÜLTESİ İÇ HASTALIKLARI A.B.D.-ROMATOLOJİ B.D.

Giriş: Günümüzde ileri evre kanser tedavisinde kullanılan bağışıklık kontrol noktası inhibitörleri (ICI) denen moleküller, kanser hücrelerinin T lenfosit başta olmak üzere doğal ve adaptif immünitenin efektör hücrelerinde bulunan koreseptörlerin aktivasyon veya inhibisiyonu ile bu hücreler tarafından öldürülmesini sağlayan monoklonal antikorlardır. Bununla birlikte kanser immünoterapisi, immünite hücreleri üzerindeki manüplasyonu nedeniyle self toleransı ortadan kaldırarak konağın sağlıklı hücrelerinin de hedef haline gelmesine ve bunlara karşı bir dizi immün reaksiyon başlamasına neden olabilmektedir. Bizde ICI kullanımı sonrası gelişen inflamatuar artrit olgusunu sunarak bu konuda farkındalığı artırmayı amaçladık.

Vaka Özeti: 2 yıl önce akut faz reaktanı (AFR) yüksekliğiyle yapılan ultrasonografide renal kitle saptanması üzerine opere edilen 63 yaşındaki erkek hastaya onkolojide, berrak hücreli renal cell CA ve akciğer metastazı tanısı ile Pembrolizumab-Lenvatinib tedavisi başlanıyor. ICI tedavisinden yaklaşık 3 ay sonra sağ dirsek, sağ ayak bileğinde şişlik, kızarıklık, ağrı sebebiyle romatolojiye yönlendirilen hastada inflamatuar karakterde artrit saptandı. Bilinen gut hastalığı olan hastanın ürik asiti normaldi. AFR yüksekliği olan hastanın yapılan eklem ultrasonografisinde doppler pozitif ve minimal efüzyon mevcuttu. Çift kontur görülmedi. Artrosentez ile yeterli aspirasyon yapılamadığı için polarize ışık mikroskopisi bakılamadı. Gut atağı yada ilaç ilişkili atrit tam olarak ekarte edilemeyen hastaya non-steroid anti-inflamatuar ilaç başlandı. NSAII yanıtsız olan hastaya düşük doz steroid tedavisi başlanması planlandı.

Tartışma: Programlanmış hücre ölümü proteini 1 (PD1), bağışıklık tepkisini düzenleyen kontrol noktalarından biridir. PD1'in ligandları PDL1 ve PDL2 ile ligasyonu, negatif sinyallerin T hücrelerine iletilmesine neden olur. PD1 ifadesi, tükenmiş efektör T hücresi fenotipine katkıda bulunan önemli bir mekanizmadır. PD1'in efektör T-hücreleri üzerinde ve PDL1'in neoplastik hücreler üzerinde ifadesi, tümör hücrelerinin anti-tümör bağışıklığından kaçmasını sağlar. PD1›in blokajı, kanserler için önemli bir immünoterapötik stratejidir. Pembrolizumab, çok sayıda malignitede kapsamlı bir şekilde araştırılmış olan hümanize bir monoklonal anti-PD1 antikorudur (1,2). Bununla birlikte İCİ'lerin neden olduğu immün aracılı yan etkiler olarak tanımlanan bir grup toksisite tanımlanmıştır (3). İmmün aracılı yan etkiler, koreseptör blokajı ile immün hücreler üzerideki inhibisyonun ortadan kalkması ve konağın sağlıklı hücrelerine karşı gelişen self toleransın kaybolması sonucu ortaya çıkar (4). Sonuç olarak ileri evre kanserlerin immünoterapisinde kullanılan ajanların immün self toleransı ortadan kaldırarak tüm organ sistemlerini etkileyebildiği ve romatolojik komplikasyonlara yol açabileceği göz önünde bulundurulmalıdır. Bu komplikasyonların erken tanınması ve sağaltımı hastanın morbidite ve mortalitesini etkilemesi bakımından son derece önem arz etmektedir

Kaynaklar

1. Cappelli LC, Gutierrez AK, Bingham CO 3rd, Shah AA. Rheumatic and Musculoskeletal Immune-Related Adverse Events Due to Immune Checkpoint Inhibitors: A Systematic Review of the Literature. Arthritis Care Res (Hoboken) 2017; 69:1751.
2. Pollack MH, Betof A, Dearden H, et al. Safety of resuming anti-PD-1 in patients with immune-related adverse events (irAEs) during combined anti-CTLA-4 and anti-PD1 in metastatic melanoma. Ann Oncol 2018; 29:250.
3. GirouxLeprieur E, Dumenil C, Julie C, et al. Immunotherapy revolutionises non-small-cell lung cancer therapy: Results, perspectives and new challenges. Eur J Cancer 2017;78:16-23.
4. Postow MA, Sidlow R, Hellmann MD. Immune-related adverse events associated with immune checkpoint blockade. N Engl J Med 2018;378:158-68.

P06
ANKİLOZAN SPONDİLİTİ TAKLİT EDEN BİR OSTEOMALAZİ OLGUSU

SALİM MISIRCI, BELKIS NİHAN COŞKUN

ULUDAĞ ÜNİVERSİTESİ TIP FAKÜLTESİ ROMATOLOJİ BİLİM DALI, BURSA

Giriş: Osteomalazi, yetişkinlerde genellikle uzun süreli D vitamini eksikliğinden kaynaklanan kemik mineralizasyon bozukluğu olarak tanımlanabilir (1). Aksiyel tutulumlu osteomalazi ankilozan spondiliti (AS) taklit edebilmektedir. Olgu sunumumuzda dış merkezde AS tanısı konulmuş bir osteomalazi hastasını sunmaktayız

Olgu Sunumu: Otuz dokuz yaşında kadın, bel ağrısı, kalça ağrısı ve yürümede güçlük şikayetleriyle nöroloji servisinde yatarken daha önce AS öyküsü olması üzerine tarafımıza konsülte edildi. Hastaya 2 yıl önce dış merkezde AS tanısı konulduğu öğrenildi. İlk olarak sulfasalazin ve diklofenak başlanmış, ancak şikayetleri gerilemeyince etanersept tedavisi verilmiş ve 3 ay kadar kullanmıştı. İlaçlardan fayda görmeyen ve travma öyküsü olmayan hasta acil serviste çekilen grafide (Şekil 1) kalça kırığı olarak değerlendirilip ortopediye yönlendirilmişti. Bilateral femur boyun kırığı nedeniyle protez operasyonu yapılan hasta, yürümede güçlük şikayetiyle nörolojiye başvurmuştu. Alt ekstremite proksimal kas güçleri 4+/5 olan ve yürüteçle ambule olan hastanın nörolojide yapılan tetkiklerinde kreatin kinaz (CK) normaldi. Spinal magnetic rezonans görüntülemede (MRG) C6 ve C7 posterior spinöz proçeslerde fraktür, torakal vertebralarda çökme fraktürü ile uyumlu görünümler saptandı. Parathormon 94,6 ng/L ve alkalen fosfataz düzeyi 430 olup yüksekti. Tam kan sayımı, akut faz reaktanları, 25 (OH) D vitamini, kalsiyum, magnezyum ve diğer biyokimya testleri normal saptandı. Hastaya daha önce D vitamini takviyesi yapılmıştı. Dış merkezde yapılan pelvis grafisinde bilateral her iki sakroiliak eklem aralığında daralma olup, evre 3-4 sakroiliit olarak değerlendirildi. İnflamatuvar bel ağrısı ve spondilartropati açısından sorgusu normal olup, grafisinde sakroiliit dışında femur boyun kırığı, femur ve iliak kemiklerde osteopenik görünüm mevcuttu. Kemik dansitometrede z skoru -2,6 olarak saptandı. Hastada mevcut bulgularla osteomalazi düşünüldü ve endokrinoloji polikliniğine yönlendirildi.

Tartışma: Osteomalazi yaygın ağrı, lokalize kemik ağrısı ve proksimal kas zayıflığı gibi spesifik olmayan semptomlarla başvurduğu için spondiloartropati, polimiyalji romatika, polimiyozit, fibromiyalji, diffüz idiyopatik iskelet hiperostozu gibi diğer durumları taklit edebilmektedir (2). Sakroiliit, romatoloji pratiğinde spondiloartropatilerde görülebilmekle birlikte osteitis kondensans ileii, tüberküloz, kondrosarkom, travma ve bizim hastamızda da saptadığımız osteomalazi gibi birçok farklı nedene bağlı gelişebilmektedir. Literatürde de vakamıza benzer şekilde sakroiliit saptanıp ilk olarak AS tanısı konulmuş, ancak sonrasında osteomalazi tanısı alan vaka bildirimleri yapılmıştır (2,3,4). Osteomalazi, AS ve diğer romatolojik hastalıkları klinik ve radyolojik olarak taklit edebilmektedir. Sakroiliit olan hastalarda, özellikle de patolojik kırık saptananlarda ayırıcı tanıda osteomalazi mutlaka akılda tutulmalıdır.

Kaynaklar:

1. Zimmerman L, McKeon B. Osteomalacia. In: StatPearls. Treasure Island (FL): StatPearls Publishing; April 28, 2022.
2. Garip Y, Dedeoglu M, Bodur H. Osteomalacia mimicking spondyloarthropathy: a case report. Osteoporos Int. 2014;25(7):1983-1985. doi:10.1007/s00198-014-2716-3
3. Sivas F, Yurdakul FG, Durak M, Hatipoğlu G, Önal ED, Bodur H. Hypophosphatemic osteomalacia: a case simulating anklylosing spondylitis treated with anti-TNF therapy. Osteoporos Int. 2016;27(12):3651-3654. doi:10.1007/s00198-016-3758-5
4. Cortet B, Bernière L, Solau-Gervais E, Hacène A, Cotten A, Delcambre B. Axial osteomalacia with sacroiliitis and moderate phosphate diabetes: report of a case. Clin Exp Rheumatol. 2000;18(5):625-628.

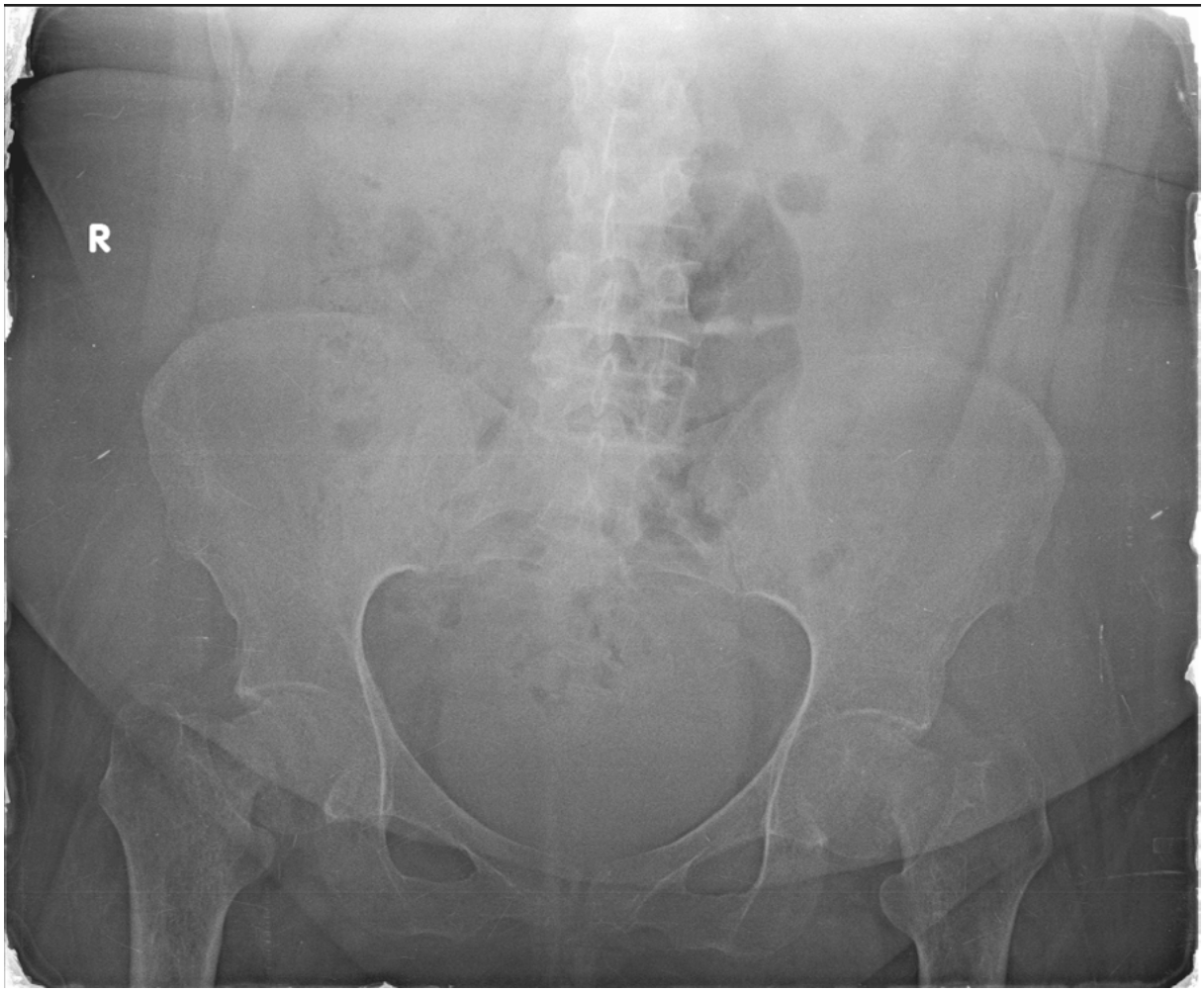

Pelvis grafisi

P07

ENTEZİT İLİŞKİLİ ARTRİT TANILI HASTALARDA UZUN DÖNEM TAKİP SONUÇLARI: TEK MERKEZ DENEYİMİ

MEHMET YILDIZ, HAKAN DEMİR, FATİH HAŞLAK, AYBÜKE GÜNALP, ELİF KILIÇ KÖNTE, ESMA ASLAN, OĞUZHAN TİN, AMRA ADROVIC, SEZGİN ŞAHİN, KENAN BARUT, ÖZGÜR KASAPÇOPUR

İSTANBUL ÜNİVERSİTESİ-CERRAHPAŞA, CERRAHPAŞA TIP FAKÜLTESİ, ÇOCUK ROMATOLOJİ BD, İSTANBUL, TÜRKİYE

Amaç: Entezit ilişkili artrit (EİA), jüvenil idiyopatik artrit (JİA) hastalığının 7 alt tipinden birisi olup, erkeklerde kızlardan daha sık görülmesi ve aksiyel iskelet tutulumu riskinin bulunması nedeniyle diğer JİA alt tiplerinden ayrılmaktadır. Hastalık ile ilgili uzun dönem takip sonuçları ve hangi hastalarda aksiyel iskelet gelişimi riskinin daha yüksek olduğu ile ilgili veriler kısıtlıdır. Bu çalışmada geniş bir EİA kohortunda uzun dönem takip sonuçlarının ve aksiyel iskelet tutulumuna etki eden faktörlerin araştırılması amaçlanmıştır.

Yöntemler: Kliniğimizde takip edilen entezit ilişkili artrit tanılı 192 hasta retrospektif olarak değerlendirildi. Çalışmaya dahil edilen tüm hastalar ILAR entezit ilişkili artrit kriterlerini karşılamaktaydılar. Hastaların demografik özellikleri, başvuru anındaki ve son muayenede klinik, laboratuvar ve görüntüleme bulguları retrospektif olarak değerlendirildi.

Bulgular: Çalışmaya dahil edilen 192 hastanın tanı anında 112 (%58.3)'sinde sadece periferik eklem tutulumu, 22 (%11.5)'sinde sadece aksiyel iskelet tutulumu ve 58 (%30.2)'sinde hem periferik hem de aksiyel iskelet tutulumu bulguları vardı. Son muayenede hastaların 51 (%26.6)'sinda sadece periferik iskelet tutulumu, 16 (%8.3)'sinde sadece aksiyel iskelet tutulumu ve 125 (%65.1)'inde ise hem periferik hem de aksiyel iskelet tutulumu saptanmıştı (Resim 1). Başlangıçta sadece periferik iskelet tutulumu saptanan hastaların 61(%54.4)'ünde takipte aksiyel iskelet tutulumu gelişmişti. Multivariate regresyon analizi başvuru anında topuk ağrısı [OR:0.39, CI: 0.172-0.90, p:0.02] ve periferik entezit varlığının [OR: 0.349, CI: 0.125-0.975, p: 0.04] aksiyel iskelet tutulumu riskini azaltan bağımsız faktörler olduğunu göstermiştir.

Sonuç: Geniş bir entezit ilişkili artrit kohortunun uzun süreli takip sonuçlarını sunduğumuz çalışmamızda başvuru anında topuk ağrısı ve/veya periferik enteziti olan hastalarda aksiyel iskelet tutulumu riskinin daha düşük olduğunu bildirmekteyiz.

Kaynakça

1. Yıldız M, Haşlak F, Adroviç A, Şahin S, Barut K, Kasapçopur Ö. Juvenile spondyloartropathies. Eur J Rheumatol. 2022 Jan;9(1):42-49. doi: 10.5152/eurjrheum.2021.20235. PMID: 34101576.
2. Akdeniz B, Akyel N, Yildiz M, Sahin S, Adrovic A, Koker O, Bektas S, Dede E, Barut K, Kurugoglu S, Kasapcopur O. Comparison of the efficacy of physical examination and radiological imaging in detecting sacroiliitis in patients with juvenile spondyloarthropathies. Clin Exp Rheumatol. 2020 Sep-Oct;38(5):1021-1028. Epub 2020 Mar 13. PMID: 32167879.

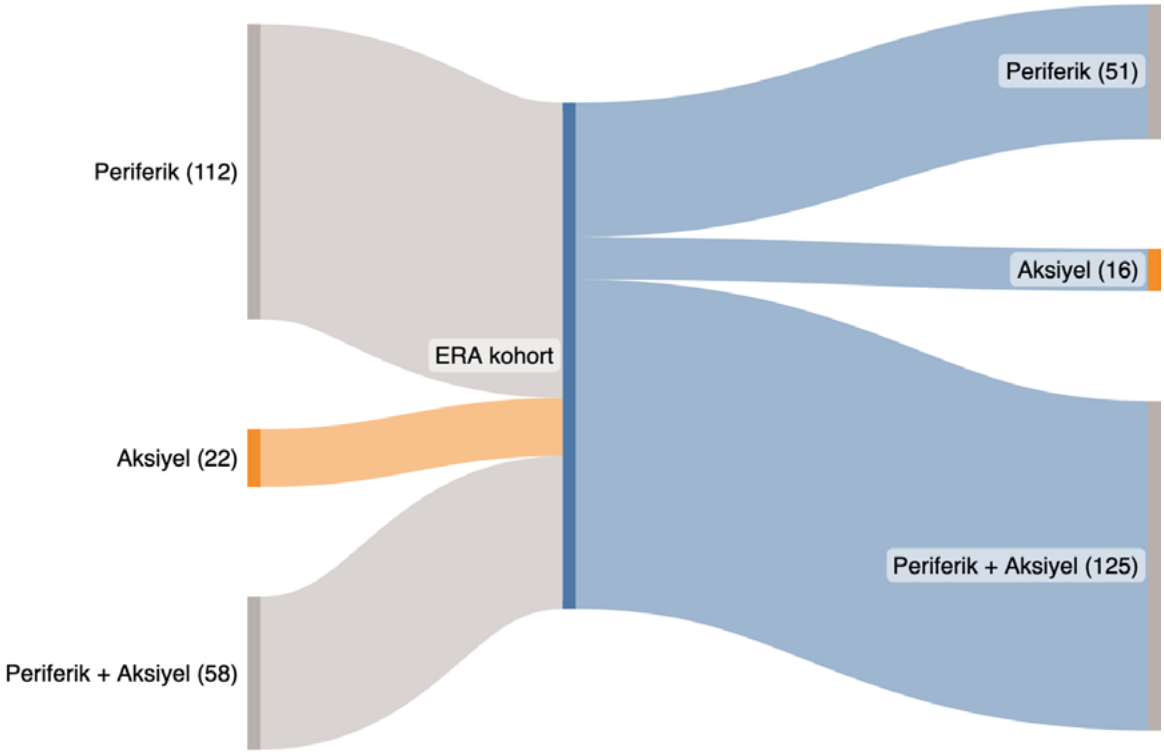

Resim 1: Entezit ilişkili artrit kohortumuzun tanı anındaki ve son muayenedeki fenotipleri

Tablo 1: Hasta grubunun başvuru anındaki bulgularının karşılaştırılması

	Tanı Anında			
	Periferik *(n=112)*	**Aksiyel** *(n=22)*	**Periferik + Aksiyel** *(n= 58)*	*P* *değeri*
Yaş (yıl)	18.4 ± 4.1	16.8 ± 4.1	19 ± 3.5	0.211
Semptom Başlangıç Yaşı (ay)	123.2 ± 45.6	136 ± 44.3	135.2 ± 45.5	0.07
Tanı yaşı (ay)	136.8 ± 45.7	149.8 ± 41.7	151.2 ± 44.8	0.057
Ağrı				
· **Boyun**	5 (4.5)	3 (13.6)	5 (8.6)	0.234
· **Sırt**	9 (8)	6 (27.3)	6 (10.3)	**0.03**
· **Bel**	13 (11.6)	17 (77.3)	47 (81)	**<0.01**
· **Kalça**	37 (33)	7 (31.8)	46 (79.3)	**<0.01**
· **Topuk**	64 (57.1)	3 (13.6)	18 (31)	**<0.01**
Ağrı Karakteri				
· **Sabah tutukluğu (var/yok)**	42/50	12/8	32/20	0.18
· **Egzersizle azalma**	23/15	7/5	22/9	0.600
· **İstirahat ile artma**	22/15	6/5	22/7	0.282
Aktif eklem sayısı	2 (0-8)	0 (0-2)	2 (0-8)	**<0.01**
Kronik eklem sayısı	0 (0-6)	0 (0-1)	0 (0-4)	**<0.01**
Artrit				
· **Temporamandibular**	0 (0)	0 (0)	0 (0)	-
· **Boyun**	2 (1.8)	0 (0)	1 (1.7)	0.820
· **Omuz**	0 (0)	0 (0)	0 (0)	-
· **Dirsek**	12 (10.7)	0 (0)	3 (5.2)	0.16
· **El bileği**	10 (8.9)	0 (0)	0 (0)	**0.02**
· **Metokarpofalangeal**	3 (2.7)	0 (0)	0 (0)	0.341
· **Proksimal interfalangeal**	2 (1.8)	0 (0)	0 (0)	0.490
· **Distal interfalangeal**	1 (0.9)	0 (0)	0 (0)	0,701
· **Kalça**	17 (15.2)	0 (0)	23 (39.7)	**<0.01**
· **Diz**	48 (24.9)	0 (0)	14 (24.1)	**<0.01**
· **Ayak bileği**	61 (54.5)	0 (0)	13 (22.4)	**<0.01**
· **Metotarsofalangeal**	12 (10.7)	0 (0)	1 (1.7)	**0.03**
· **Proksimal/Distal interfalangeal**	0 (0)	0 (0)	1 (1.7)	0.307
Entezit	27 (24.1)	0 (0)	10 (17.2)	**0.03**
HLA- B27 pozitifliği	70 (62.5)	5 (22.7)	22 (37.9)	**<0.01**
Sedimentasyon (mm/sa)	33 (3-130)	13.5 (2-77)	15 (2-112)	**<0.01**
C-Reaktif Protein (mg/L)	2.8 (0.01-130)	1.25 (0.05-103)	1 (0.02-110)	**<0.01**

P08
COVID-19 ENFEKSİYONU SONRASI PANSİTOPENİ GELİŞEN ROMATOİD ARTRİT HASTASI

FİLİZ CEMRE TAŞGÖZ

MANİSA CELAL BAYAR ÜNİVERSİTESİ HASTANESİ ROMATOLOJİ BİLİM DALI

Giriş: Romatoid artrit hastalarında çok çeşitli nedenlerle pansitopeni görülebilmektedir. Bunun en önemli nedenlerinden bir tanesi metotreksat ve leflunamid gibi kemik iliğini suprese eden ilaçlardır. Ancak viral enfeksiyonlar da bu duruma neden olabilmektedir.

Vaka Sunumu: 5 yıldır romatoid artrit nedeni ile klimiğimizde takipli olan 54 Yaşında kadın hasta eklemlerinde ağrı, şişlik, yürüyememe nedeni ile romatoloji kliniğine başvurdu. Hastanın değerlendiririldikten sonra bilateral el proksimal interphalangeal, metakarpoflangeal, el bilekleri, dizler, ayak bilekleri, metatarsophalangeal eklemlerinde simetrik poliartrit olduğu saptandı. Yapılan tetkiklerinde CRP: 9 mg/dl sedimentasyon: 65mm/saat wbc: 10,6 Neu: 8,2 Hgb:9,2 plt: 230 olarak değerlendirildi. Hastanın öncesinde methotreksat ve leflunamid kullandığı fakat son 3 aydır tedavilerini tamamen kestiği öğrenildi. Hasta romatoloji servisine yatırılarak 1x40 mg metilprednizolon, 1x15 mg/hafta metotreksat, 1x20 mg leflunamid başlandı. Hastanın takipleri sırasında hemogramda her üç seride düşüş (wbc: 0,86 Hgb:7,2, Plt:70) ve akut faz reaktanlarında artış olduğu (CRP: 13 mg/dl, sedimentasyon 120 mm/saat) görüldü. Hastanın kullanmakta olduğu methotreksat ve leflunamid kesildi. Geniş spektrumlu antibiyotik başlandı. Hastaya 2 doz arka arkaya G-CSF verildi. Tedavilere yanıt alınamadı. Bunun üzerine hastaya kemik iliği aspirasyon ve biyopsisi yapıldı. Sonuç olarak hipoplazik kemik iliğinde atipik hücre saptanmadı olarak değerlendirildi. Bu sırada hastanın yapılan Covid-19 PCR testi pozitif olarak değerlendirildi. Hastanın takiplerinde hemogram değerleri tamamen normale döndü.

Tartışma: Hastamızda öncelikli olarak leflunamid ve methotreksat ilişkili kemik iliği supresyonu düşündük, ancak hastanın daha önceden ilacı yıllarca kullanmış olması ve hastanın COVİD-PCR testinin pozitif olması hastanın pansitopeni nedeninin öncelikli nedeninin geçirmekte olduğu viral enfeksiyona bağlı olduğunu düşündürdü. Mevcut literatür taramasında Covid-19'a bağlı pansitopeni gelişebileceği bildirilmiş olup bu olasılık klinisyenler tarafından göz önünde bulundurulmalıdır.

P09
BEL AĞRISI İLE BAŞVURAN GENÇ BAYANDA EWİN SARKOMA TANISI

AHMET MURAT GENÇER

BURSA ŞEHİR HASTANESİ, ROMATOLOJİ BİLİM DALI, BURSA

Ewing sarkomu küçük yuvarlak hücreli tümörler grubunda yer alan kötü huylu bir tümördür. Kemikte olduğu gibi yumuşak dokuda da görülebilen Ewing sarkomu en sık 10-20 yaş aralığında görülür. Nörojenik kökene işaret eden immün boyanma özelliklerine ek olarak tanıya yardımcı olmak üzere hastaların büyük bölümünde (%90) t(11; 22)(q24; q12) translokasyonu gözlenmektedir. Radyolojik incelemeler genellikle kemik destrüksiyonu, yumuşak doku kitlesini ve periost reaksiyonunu gösterir. Öncelikli olarak akciğere metastaz yapan Ewing sarkomu genellikle kemoterapi ve radyoterapiye duyarlıdır. Neoadjuvan kemoterapiyi takiben lokal tedavi (cerrahi/radyoterapi) ile adjuvan kemoterapi tedavinin ana şemasını oluşturur. Kemoterapi için vinkristin, adriamisin ve aktinomisin-D'ye ek olarak siklofosfamit, ifosfamit veya etoposit eklenmesi ile farklı protokoller ortaya kullanılmaktadır.

Olgu Sunumu: 19 yaşında K hastası bel ağrısı nedeniyle Romatoloji polikiliniğine başvurdu. Bize başvurduğunda Son 2-3 aydır giderek şiddetlenen ,bir saat kadar süren sabah tutukluğunun eşlik ettiği bel ağrısı mevcuttu. Hastanın ailesinde romatizmal hastalık öyküsü özgeçmişinde kronik hastalık ve ilaç kullanımı yoktu. Sistem sorgusunda özellik yoktu. FM sinde bel ROMları kısıtlıydı. Laboratuvar bulgularında lökosit 7910/mm3, hemoglobin 10.4 g/dl sedimantasyon 85 mm/sa, CRP 202.8 mg/l ANA negatif RF negatif ve HLAB 27 negatif olarak görüldü.Hastanın Sakroiliyak eklem MRI'nda **Sağda sacral ve iliac kemikleri tutan, gluteal kasları ve fossa iliacaya uzanım gösteren yaklaşık 15 x 10,5 cm lik alanda multiloküle kitlesel lezyon izlendi(malignite?).Torakoabdominal Bt sinde Sol iliak lojda overyan kökenli olduğu düşünülen etrafında sıvının olduğu 4.5x4.5 cm'lik heterojen kitlesel lezyon mevcuttur.** Sağda illiak fossa düzeyinden başlayarak tüm iliak kemiği çevreleyen, sağ femur başına doğru uzanım gösteren en kalın yerinde 8 cm'ye ulaşan ve yaklaşık 20 cm'lik bir segmeti tutan sağ iliak kemikte sklerotizk ve litik metastatik değişikliklerinde eşlik ettiği kitlesel lezyon ait görünüm izlenmektedir. Pankreas gövde-kuyruk kesiminde intraparankimal yerleşimli 2.5x2 cm boyutlarında düzgün sınırlı hipodens nodüler kitlesel lezyon mevcuttur. Sağ akciğer alt lob posterobazal segmentte yaklaşık 2 cm'lik bir segmentte kalınlığı 4 mm'ye ulaşan fuziform plevral tutulumu düşündürücek görünüm dikkati çekmektedir.Hastaya pelvisteki kitleye yönelik yapılan insizyonel biyopsi sonucu Ewing sarkom ile uyumlu geldi.Hastaya RT ve kemoterapi başlandı.

Tartışma: Ewing sarkomu küçük yuvarlak hücreli tümörler grubunda yer alan kötü huylu bir tümördür. Kemikte olduğu gibi yumuşak dokuda da görülebilen Ewing sarkomu en sık 10-20 yaş aralığında görülür. Bel ağrısı ile başvuran genç hastada olsa spondiloartropati ayırcı tanısında maligniteler aklımıza gelmelidir.

Anahtar Kelimeler: Bel ağrısı, malignite, Ewing Sarkoma

P10
ROMATOİD ARTRİT ARAŞTIRILAN HASTADA ALTTA YATAN MALİGNİTE

ARİF BABAYİĞİT, ALİ ŞAHİN

SİVAS CUMHURİYET ÜNİVERSİTESİTESİ İÇ HASTALIKLARI /ROMATOLOJİ SİVAS

Giriş: Romatoid artrit (RA), etiyolojisi bilinmeyen simetrik, inflamatuar, periferik bir poliartrittir. Tipik olarak tendonların ve bağların gerilmesi yoluyla şekil bozukluğuna ve kıkırdak ve kemiğin aşınması yoluyla eklemlerin tahrip olmasına yol açar. Tedavi edilmezse veya tedaviye yanıt alınmazsa, iltihaplanma ve eklem yıkımı fiziksel fonksiyon kaybına, günlük yaşam faaliyetlerini kısıtlar. Tanı konulurken mutlaka benzer klinik yapan hastalıklar ekarte edilmeli, laboratuvar, görüntüleme ile birlikte dikkatli bir öykü ve fizik muayene yapılmalıdır.

Vaka Özeti: 70 yaşında erkek hasta, bilinen 20 yıldır DM tanısı mevcut. Yaklaşık 1 yıl önce başlayan yaygın vücut ağrısı, kas ve eklem ağrıları olmuş. Mevcut şikayetler ile dış merkez hastaneye başvurmuş. Yapılan tetkiklerde romatoid faktör (RF) pozitif olarak saptanmış, yaygın ağrı ve sabah tutukluluğu olması üzerine RA? düşünülmüş non-steroid anti inflamatuar ilaç ve kortikosteroid verilmiş. Hasta tedaviden fayda görmemiş, tarafımıza başvurmuş. Hastanın alınan anamnezinde yaygın vücut ağrısı, son 3 ayda 10 kg kadar kilo kaybı, halsizlik ve gece terlemesi şikayetleri mevcuttu ve artrit tariflemiyordu. Yapılan fizik muayenede artrit bulgusu saptanmadı, patolojik özellik görülmedi. Yapılan görüntülemelerinde RA ile uyumlu görünüm saptanmadı. Laboratuvar tetkiklerinde demir eksikliği anemisi, ESH ve CRP yüksekliği saptandı. Romatizmal tetkiklerden RF pozitif (28 IU/ml) saptandı, anti siklik sitrüllenmiş peptid (ANTİ-CCP) negatif olarak görüldü. Hasta RA tanı kriterlerini karşılamıyordu. Hastanın ilaçları başlangıçta düzenli kullanmış sonradan bırakmıştı. Malignite taraması yapılması planlandı. PSA testi pozitif olan hastanın çekilen tomografi raporunda prostat kanseri ile uyumlu görünüm, karaciğer ve vertebra kemiklerinde metastaz ile uyumlu görünüm olduğu görüldü. Hasta üroloji ile konsülte edildi, alınan prostat biyopsi sonucu prostat adeno ca ile uyumlu olduğu görüldü. Hasta üroloji ve medikal onkoloji takibinde tedavisini almaya başladı.

Tartışma: RF romatizmal hastalıklar, kronik bakteriyel enfeksiyonlar, sağlıklı kişilerde ve malignite durumlarında pozitif saptanabilir. Tek başına RF pozitifliği RA için anlamlı değildir. Hastalar değerlendirilirken eklem ağrısına, eklemdeki şişmeye ve sabah tutukluğunun varlığına, konumuna (bel yerine periferik eklemler) ve süresine (en az 30 dakika) özellikle dikkat ederek kapsamlı bir tıbbi anamnez almamız gerekir. Çok erken başvuran hastalarda, net bir tanı koymadan önce, yakın takip, eklem şişmesi ve akut faz reaktanlarındaki yükselmeler için tekrarlanan değerlendirmeler gereklidir. Ayrıca RA tanısı düşülen hastalarda mutlaka RA tanı kriterlerine göre değerlendirme yapılması gerekir. Bizim hastamızda olduğu gibi altta yatan malignite, mekanik sebepler, enfeksiyon vb durumlar olabilir.

Anahtar kelimeler: Romatoid artrit, malignite, RF

P11
POLİARTERİTİS NODOSA (PAN)

NİHAN NEVAL UZUN

KARTAL DR. LÜTFİ KIRDAR ŞEHİR HASTANESİ

Giriş : Poliarteritis nodosa (PAN), küçük ve orta büyüklükteki arterlerin nekrotizan bir vaskülitidir. PAN'da testis tutulumu, görüntüleme sırasında yanlışlıkla tümör olarak yorumlanabilecek nadir bir patolojik antitedir.

Vaka Özeti: 42 yaşında erkek hasta, 3 gündür olan sol skrotumda ağrı şikayeti ile başvurdu. Özgeçmişinde bilinen bir hastalık yoktu. Fizik muayenede ; sol testiste hassasiyet ve şişlik mevcut olup ele gelen kitle saptanmadı. Yapılan skrotal USG'de; Sol testiste17x11 mm boyutunda düzensiz sınırlı heterojen iç yapıda izo-hipoekoik lezyon izlendi (mass?). Tam kan sayımı, kreatinin, kan üre nitrojeni, karaciğer fonksiyon testleri normal ve hepatit B açısından giden markırlar negatif idi. Testis tümörü açısından gönderilen belirteçleri (beta human koryonik gonadotropin ,alfa-fetoprotein) negatifti. C-reaktif protein (CRP) :41 mg/L olup yüksekti . Manyetik Rezonans Görüntüleme (MRG)'de sol testiste içinde 1,5x2 cm kontrast tutmayan kistik kitle mevcuttu. Hastaya testis tümörü olduğu düşünülerek üroloji tarafından sol radikal orşiektomi yapıldı. Patolojik incelemede; orta çaplı damarlarda nekrotizan vaskülit görüldü ve bunun PAN ile uyumlu olduğu tespit edilerek hastaya PAN tanısı konuldu. Ek organ tutulumu açısından gönderilen tit, spot idrar protein/kreatinin , toraks bilgisayarlı tomografisi , abdomen ve renal bilgisayarlı tomografi anjiosunda da bir patoloji gözlenmedi.

Tartışma: Testis vasküliti veya PAN'ı, testiste akut, ağrılı bir kitle ile başvuran bir hastada, ultrason veya MRG'de bir tümörden şüphelenildiğinde ayırıcı tanıda düşünülmelidir. PAN'ın klinik tanısı için sistemik klinik ve laboratuvar bulgular önemlidir. İzole testis PAN'ının prognozu daha olumlu görünmektedir. Orşiektomi sonrası ek tedavi genellikle gerekli değildir.

42 yaş erkek

2 önce testislerde ağrı +

Sol testiste17x11 mm boyutunda düzensiz sınırlı heterojen iç yapıda izo-hipoekoik lezyon izlendi (mass?).

P12
EŞLİK EDEN BEHÇET HASTALIĞI OLAN BİYOLOJİK TEDAVİ DİRENÇLİ PSORİATİK ARTRİT HASTASI

ALİ EKİN, YAVUZ PEHLİVAN

BURSA ULUDAĞ ÜNİVERSİTESİ, TIP FAKÜLTESİ, İÇ HASTALIKLARI ANABİLİM DALI, ROMATOLOJİ BİLİM DALI, BURSA

Giriş: Etyolojileri net bilinmeyen, genetik ve çevresel bazı faktörlerin suçlandığı iki önemli hastalıktan Behçet hastalığı, genital ve oral aftlar, deri lezyonları, göz (üveit) ve nörolojik tutulumlarla karakterize her boyda damar tutulumu yapabilen bir vaskülit iken; PsO (psöriyazis) eritem ve skuam içeren plaklarla karakterize, otoimmün ve inflamatuar bir hastalıktır. Daha önce Behçet hastalığı ve psöriyazisin birlikte görüldüğü az sayıda vaka yayımlanmış olsa da, bu iki hastalığın beraberliği pek beklenen bir durum değildir ve nadirdir. Vakamız hem iki hastalığın birlikteliğini hem de biyolojik tedavilere direnci göstermesi açısından önemlidir.

Vaka Özeti: Bilinen hipertansiyon, hiperlipidemi, atrial fibrilasyon tanıları olan 42 yaşındaki kadın hastamız 15 yıl önce oral aft, genital aft, ciltte püstüler lezyonlar, eritema nodosum, eklem ağrısı ve paterji pozitifliğiyle Behçet hastalığı tanısı almıştı. HLA B5(1) pozitif olan hastaya kolşisin verilmişti. Hastanın Behçet hastalığı tanısından yaklaşık iki yıl sonra saçlı derisinde bulunan eritemli squamlı lezyonlardan alınan cilt biopsisinde psöriazis vulgaris, 2013 yılında baş ağrısı, denge kaybı, el ve ayaklarda uyuşma şikayetleriyle çekilen kranyal MR' ında görülen lezyonlar nedeniyle de nörobehçet tanısı konmuştu. Hasta nörobehçet tanısı sonrası hem PsO hem de Behçet hastalığı için steroid dışında önce siklofosfamid, sonra siklosporin ve mikofenolat mofetil tedavilerini; PsO için ise metotrexat tedavilerini almıştı. Hastanın 2013'te başlayan sırtta ve göğüste kostokondral bölgelerdeki ağrısı için çekilen MR daki bulgular, hastalığa sekonder spondilodiskit ve entezite bağlandı. Bunun üzerine hastaya sulfasalazin, NSAİİ ve leflunomid tedavileri değişik zamanlarda kullanıldı. Konvansiyonel tedavilere yanıt alınamayınca biyolojik tedavi başlandı. Önce yaklaşık 6 ay etanersept ve sonrasında iki yıl golimumab kullanan hastanın hem etanersept hem de golimumaba sekonder yanıtsızlık olunca, altı ay kadar tofasitinib kullanımı oldu. Tofasitinibe de sekonder yanıtsızlık gelişince, yedi ay kadar sertolizumab pegol kullanıldı. Bu tedaviye de sekonder yanıtsızlık olunca 14 ay infliximab, 16 ay sekukinumab, beş ay adalimumab, 10 ay kadar guselkumab tedavileri sırayla uygulandı. Tüm tedavilere sekonder yanıtsızlık geliştiği için sonraki tedvaiye geçilmişti. En son ixekizumab başlanan hastanın tedaviye kısmi yanıt alınması üzerine devam edilmektedir. İmmunsupresif etkili siklofosfamid, siklosporin, mikofenolat mofetil ve konvansiyonel hastalık modifiye edici ilaçlar dışında, dokuz ayrı biyolojik tedavi alan hem PsO ve PsA hem de Behçet ve komplikasyonlarıyla başa çıkmaya çalışan dirençli hastamızın biyolojik tedavilere rağmen şikayetlerinde kısmi düzelme olması vakayı kıymetli ve zor kılmaktadır.

Tartışma: Behçet hastalığı ve Psöriyazis etiyolojileri netleşmemiş kronik inflamatuar hastalıklardır. Bununla birlikte, lokal immün disfonksiyonun hem Behçet hastalığında görülen mukokutanöz hasardan sorumlu moleküler olayları tetiklediği hem de psöriyazisin deri lezyonlarından sorumlu olduğu bilinmektedir. Ortak yolaklar nedeniyle kullanılan biyolojikler de benzer olabilir. Tedavide genel yaklaşım, özellikle şikâyetin en yoğun olduğu sisteme ve yolağa etki eden, mümkünse ortak şikayetlere etkisi olan tedavileri tercih etmektir. Psöriyazisin ve Behçet hastalığının meydana gelmesinde ortak yolakların saptanmış olması bu hastalıkların birlikte görülme olasılığının arttığını düşündürmektedir. Bu olguda, PsA, PsO ve Behçet hastalığı birlikteliği gözlenmekte olup, birçok farklı yolak üzerinden etkiyen biyolojik tedavilerin aynı hastada zamanla kullanılabileceğini göstermesi açısından önemli olduğu kanaatindeyiz.

KAYNAKLAR

1. Cho S, Cho SB, Choi MJ, Zheng Z, Bang D. Behçet's disease in concurrence with psoriasis. J Eur Acad Dermatol Venereol 2013; 27(1):e113-8.
2. Lee YH, Choi SJ, Ji JD, Song GG. Genomewide pathway analysis of a genome-wide association study on psoriasis and Behcet's disease. Mol Biol Rep 2012;39(5):5953- 9.
3. Ye Z, Deng B, Wang C, Zhang D, Kijlstra A, Yang P. Decreased B and T lymphocyte attenuator in Behcet's disease may trigger abnormal Th17 and Th1 immune responses. Sci Rep 2016; 6:20401.

P13
SPONDİLOARTRİT TEDAVİSİNDE ALTERNATİF YAKLAŞIM: PAMİDRONAT VAKA SERİSİ

ZEYNEP TOKER DİNÇER, ALİ YAĞIZ AYLA, BUĞRA HAN EGELİ, SERDAL UĞURLU

İSTANBUL ÜNİVERSİTESİ-CERRAHPAŞA, CERRAHPAŞA TIP FAKÜLTESİ, ROMATOLOJİ BİLİM DALI, İSTANBUL

Giriş: Spondiloartritin (SpA) standart tedavisinde nonsteroid antiinflamatuvar ilaçlar, TNF-alfa inhibitörleri ve IL-17 inhibitörleri yer alır.Bununla birlikte bazı hastalar bu tedavilere yanıt vermemektedir veya malignite,enfeksiyon gibi sebeplerle kullanımları kısıtlanmaktadır.Antiosteoklastik etkiye sahip bir bifosfonat olan pamidronatın SpA'da faydalı olduğu bazı çalışmalarda gösterilmiştir.Bu çalışmada merkezimizdeki SpA tanısıyla pamidronat kullanan hastalar değerlendirildi.

Yöntem: 2014-2019 yılları arasında standart tedaviye yanıt vermeyen veya standart tedavinin kontrendike olduğu hastalar retrospektif olarak değerlendirildi.Pamidronatın endikasyonu,etkinliği,klinik ve demografik özellikler hasta dosyalarından kaydedildi.

Sonuçlar: Çalışmada dokuz erkek,iki kadın olmak üzere 11 hasta vardı.Dört hastanın nonradyografik axSpA tanısı vardı. Pamidronat 90 mg/ay dozunda kullanılmıştı.Ortalama hastalık süresi 29±12 yıldı(12-49).Komorbid hastalıklara bakıldığında bir hastada diabetes mellitus ve hipertansiyon,1 hastada koroner arter hastalığı,1 hastada psoriasis,1 hastada inflamatuvar bağırsak hastalığı,1 hastada ailesel Akdeniz ateşi,1 hastada sistemik lupus eritematozus ve iki hastada osteopeni saptandı.Hastaların üçünde malignite (mesane,rektum ve mide kanseri),1 hastada kronik miyeloproliferatif bozukluk vardı.Dört hasta TNF-alfa inhibitörlerini hiç kullanamamıştı (1 rektum kanseri, 1 mesane kanseri, 1 sistemik lupus eritematozus,1 esansiyel trombositemi). Pamidronat kullanımının medyan süresi 6 idi.Ortalama Hasta Global Değerlendirme Puanı (PGAS) pamidronat tedavisinden önce 8 ± 2 ve tedaviden sonra 4 ± 3 idi.

Tartışma: SpA tanılı hastalarda malignite ve tüberküloz nedeniyle biyolojik ajanların (antiTNF, IL-17 inhibitörleri) kontrendike olduğu durumlarda pamidronat gibi alternatif tedavi yöntemleri kullanılabilir.

P14
TNF İLİŞKİLİ OTO-İMMÜN HEPATİT OLGU SUNUMU

ZÜBEYDE UĞURLU, MEHMET ŞAHİN, ATALAY DOĞRU

Giriş: Biyolojik tedaviler, romatizmal ve otoimmün hastalıklar için giderek daha fazla kullanılmaktadır. Bununla birlikte, biyolojik ajan kullanımı ile asemptomatik immünolojik değişikliklerden hayatı tehdit eden sistemik oto-immün hastalığa kadar oto-immün yan etki bildirilmektedir (1). Yapılan bir çalışmada infliksimab, etanercept ve adalimumab ile oto-immün hepatit arasında anlamlı bir ilişki olduğu doğrulandı (2). Bu çalışmada uzun süre anti-TNF ajan kullanan bir olguda gelişen oto-immün hepatit vakası sunulmuştur.

Vaka Özeti: Bilinen yirmi üç yıldır ankilozan spondilit ile takipli elli dört yaşında erkek hasta karaciğer fonksiyon testilerinin (KCFT) yüksek gelmesi üzerine araştırıldı. Hastanın bir yıl infliximab kullanımı sonrası, beş yıl etanercept, dört yıl sertolizumab kullanım öyküsü mevcuttur. TNF inhibitörleri ile tedavi altında son altı yıldır ara ara üç katı geçmeyen, tedaviye ara verilmesiyle gerileyen KCFT yükseklikleri mevcut idi. Bir yıl önce yapılan batın ultrasonografisinde hepatosteatoz dışında herhangi bir patoloji saptanmadı. Hepatit seroloji normal idi (anti-hbs pozitif, anti-hcv negatif, hbv-dna negatif, hbs-ag negatif). İmmünolojik tahlillerinde anti-nükleer antikor (ANA), anti-düz kas antikor (ASMA), anti-karaciğer böbrek mikrozomal antikor tip 1 (LKM-1), anti-mitokondriyal antikor (AMA) negatif olarak sonuçlandı. Ancak hastanın son başvurusunda üç katı geçen alanin aminotransferaz (ALT), aspartat aminotransferaz (AST) yüksekliği olduğu için etiyoloji tekrar araştırıldı. İstenilen IgG düzeyi yüksek geldi. Gastroenteroloji bölümü ile görüşülerek hastaya oto-immün hepatit ön tanısı ile karaciğer biyopsisi planlandı.

Karaciğer biyopsisi patolojisinde: karaciğerde steatoz, ara yüz hepatiti, tam olmayan evre 3 sirotik nodüller saptandı. Hasta oto-immün hepatit zemininde karaciğer sirozu olarak değerlendirildi. Hastanın mevcut sertolizumab tedavisi kesildi ve hasta gastroenteroloji polikliniğinde takibe alındı.

Tartışma: Anti-TNF ajan kullanımı oto-immün hepatit de dahil olmak üzere karaciğer hasarına sebep olabilir (3). İlaca bağlı oto-immün hepatit genelde idiyosinkratiktir. Yani genellikle doza bağlı değildir, nadirdir, öngörülemez ve başlangıçta uzun bir gecikme görülebilir. Klasik oto-immün hepatitten histoloji, antikor ve bulgular açısından ayırt edilemez (2). Olgumuzda oto antikorların negatif olması, uzun süre anti-TNF ajan kullanım öyküsü olması ilaca bağlı oto-immün hepatit ihtimalini kuvvetlendirir ancak etiyolojinin ilaca bağlı mı yoksa başka bir sebebe bağlı mı olduğunu anlamanın mevcut bilgilerimize göre maalesef bir yöntemi yoktur.

Referanslar

1. Ramos-Casals M, Roberto-Perez-Alvarez, Diaz-Lagares C, Cuadrado MJ, Khamashta MA. Autoimmune diseases induced by biological agents. Autoimmun Rev. 2010 Jan;9(3):188–93.
2. Vollmer O, Felten R, Mertz P, Lebrun-Vignes B, Salem JE, Arnaud L. Characterization of auto-immune hepatitis associated with the use of anti-TNFα agents: An analysis of 389 cases in VigiBase. Autoimmun Rev. 2020 Mar 1;19(3):102460.
3. Björnsson ES, Gunnarsson BI, Gröndal G, Jonasson JG, Einarsdottir R, Ludviksson BR, et al. Risk of Drug-Induced Liver Injury From Tumor Necrosis Factor Antagonists. Clinical Gastroenterology and Hepatology. 2015 Mar 1;13(3):602–8.

P15
ORŞİT İLE PREZENTE OLAN FMF OLGUSU

SEVİL YİĞİT

Ailesel Akdeniz ateşi (FMF) otozomal resesif geçişli, kendi kendini sınırlayan, tekrarlayan ateş ve serozit ataklarıyla karakterize otoinflamatuvar bir hastalıktır.

Orşit ve testiküler amiloidoz, FMF'ye bağlı olarak nadiren rapor edilir.Burada AAA bulgusu olarak akut skrotum ve hidrosel olan bir olgu sunuyoruz.

Olgu: 24 yaşında bir erkek hasta, şiş, ağrılı ve eritematöz skrotum ile acil servise başvurdu. Başvuru sırasında ateşi veya karın ağrısı yoktu. Laboratuvar tetkikleri beyaz kan hücresi 22000/mm3, eritrosit sedimantasyon hızı 50 mm/sa ve C-reaktif protein 51 mg/L idi. İdrar analizi normaldi. Skrotal ultrasonografide epididimal genişleme, skrotal deride kalınlaşma, bilateral hidrosel görüldü. Geçmiş sorgulandığında ateşsiz karın ağrısı atakları ve aile öyküsü tarifliyordu. Genetik mutasyon analizi, MEFV geninde homozigot M694V alelleri gösterdi. Amiloidozun önlenmesi ve tedavisi için kolşisin verildi. Kolşisin tedavisine yanıt alındı ve hiç atağı olmadı.

Tartışma: Ailesel Akdeniz ateşi ateş ve seröz zarların iltihabı ile ortaya çıkan yineleyen ataklarla süregelen ve ikincil amiloidoz ile komplike olabilen herediter periodik ateş sendromlarının en sık görülenidir. AAA semptomları serozal membranların inflamasyonu ile ilişkilidir. Akut skrotum ve skrotal şişliğin diğer ayırıcı tanıları fizik muayene, laboratuvar ve radyolojik test bulguları ile dışlandı. Vakamızda Akut skrotumun AAA ataklarından biri olduğu sonucuna varıldı. Bu raporlar ve bulgular, bu hastada FMF'yi araştırmak için bir ipucu olarak kabul edildi.

Sonuç: Akut skrotum ve skrotal şişlik AAA'nın karakteristik klinik özellikleri olmasa da akut skrotum ayırıcı tanısında bu genetik hastalık unutulmamalıdır.

P16
LONGİTUDİNAL EKSTENSİF TRANSVERS MİYELİT VE SJÖGREN SENDROMU BİRLİKTELİĞİ

EMRE ALİ ACAR, SADETTİN USLU

MANİSA CELAL BAYAR ÜNİVERSİTESİ TIP FAKÜLTESİ, İÇ HASTALIKLARI ANABİLİM DALI, ROMATOLOJİ BİLİM DALI

Giriş: Longitudinal ekstensif transvers miyelit (LETM); spinal kordu etkileyen inflamatuar, demiyelizan bir hastalık olup nöromiyelitis optica (NMO) spektrumu hastalıkları arasında kabul edilmektedir. Prevelansı bilinmemekle birlikte NMO spektrum bozuklukları, sistemik lupus eritematosus (SLE) ve Sjögren sendromu (SS) gibi bağ doku hastalıkları ile birliktelik gösterebilmektedir. Bu olgu sunumunda kliniğimizde tanı alan LETM ve SS birlikteliği görülen bir olgu tartışılacaktır.

Olgu: 53 yaşında kadın hasta bacaklarda güçsüzlük ve idrar kaçırma şikayeti ile Nöroloji kliniğine başvurmuş. Hastanın öyküsünde 5 yıl önce olan bilateral görme kaybı ve son 1 ay içinde gelişen gövde, üst ve alt ekstremitede uyuşma şikayeti var. Yapılan görüntülemelerde bilateral optik nörit, kranioservikal bileşkeden T11 vertebra hizasına kadar devam eden, spinal kordu diffüz tutan, kontrast tutulumu göstermeyen ve transvers miyelit ile uyumlu olan T2 hiperintens odaklar var. Hastadan istenen anti-NMO (anti-aquaporin 4) antikoru pozitif çıkması üzerine hasta LETM tanısı alıyor. Ağız ve göz kuruluğu yakınmaları olması üzerine tarafımıza konsülte edilen hastanın yapılan değerlendirilmesinde bilateral Schirmer testi 1 mm/5 dk saptandı. Anti-Ro52 antikoru pozitifti. Yapılan minör tükrük bezi biyopsisinde fokus skoru>1 saptanan hasta SS kabul edilerek hidroksiklorokin tedavisi başlandı. Nöroloji kliniğince LETM için metilprednizolon ve rituksimab başlandı. Hasta halen bu tedaviler ile takip altındadır.

Tartışma: NMO spektrum bozuklukları, optik sinir ve spinal kord tutulumunun daha fazla görüldüğü, aksonal hasar ve demiyelinazyonla seyreden santral sinir sisteminin immün aracılı inflamatuar hastalıklarıdır. LETM, NMO spektrum bozuklukları içerisinde yer alan üç veya daha fazla vertebral segmentin tutulduğu transvers miyelit tablosu olarak tanımlanmaktadır. NMO spektrum bozuklukları astrositlerin ayaksı çıkıntılarında bulunan aquaporin-4 kanallarına karşı gelişen anti-aquaporin-4 (anti-NMO) antikorları ile ilişkili olan otoimmün hastalıklardır (1). Prevelansı 0,37-10/100.000 olup kadınlarda erkeklere göre 10 kat daha fazla antikor pozitif NMO bildirilmektedir (2). NMO spektrum bozukluklarına diğer otoimmün hastalıklar eşlik edebilmektedir. Prevelansı bilinmemekle birlikte en sık eşlik eden sistemik otoimmün hastalıklar SS ve SLE'dir. Ayrıca miyastenia gravis ve otoimmün tiroid hastalıklar da sık görülmektedir (3). Ancak NMO spektrum bozukluklarının bağ doku hastalığının bir komplikasyonu olmayıp ayrı bir klinik antite olarak geliştiğinin bilinmesi tedaviyi yönetmek açısından önemlidir. NMO spektrum bozukluklarının tedavisinde akut dönemde steroidler ve plazma değişimi, remisyon sonrası nüksü önlemek için ise rituksimab, ekulizumab, inebilizumab ve satralizumab gibi ajanlarla uzun dönem immünoterapi önerilmektedir. SLE ve SS ile birlikte seyreden vakalarda rituksimabın başarılı olduğuna dair bildirimler mevcuttur **(1).** SLE ve SS tanısı olan hastalarda optik nörit ve/veya transvers miyelit gelişmesi halinde NMO spektrum bozuklukları mutlaka akılda tutulmalıdır. Benzer şekilde NMO spektrum bozukluğu olan hastalarda eşlik edebilecek diğer otoimmün hastalık belirti ve bulgularına dikkat edilmelidir.

Kaynaklar:

4. Cruz, R.A., Chaudhary, S., Guevara, M. et al. Neuromyelitis Optica Spectrum Disorders (NMOSD) and Connective Tissue Disease (CTD): an Update for the Rheumatologist. Curr Rheumatol Rep 23, 33 (2021).
5. Papp V, Magyari M, Aktas O, et al. Worldwide Incidence and Prevalence of Neuromyelitis Optica: A Systematic Review. Neurology. 2021 Jan 12;96(2):59-77.
6. Shahmohammadi S, Doosti R, Shahmohammadi A, et al. Autoimmune diseases associated with Neuromyelitis Optica Spectrum Disorders: A literature review. Mult Scler Relat Disord. 2019 Jan;27:350-363.

P17

KAPOSİ SARKOMU TANILI HASTADA EOZİNOFİLİK GRANÜLOMATOZİS POLİANJİTİS VAKASININ MEPOLİZUMAB İLE BAŞARILI TEDAVİSİ

ALİDA ALİYEVA, FATMA ALİBAZ, GÜZİDE NEVSUN İNANÇ, RAFİ HANER DİRESKENELİ

MARMARA ÜNİVERSİTESİ TIP FAKÜLTESİ, İÇ HASTALIKLARI ANABİLİM DALI, ROMATOLOJİ BİLİM DALI, İSTANBUL

Amaç: Eozinofilik Granülomatozis Polianjitis(EGPA) astım, eozinofili, eozinofilik doku infiltrasyonu ve granülomlarla karakterize, birçok organı tutan nekrotizan bir vaskülittir. Kaposi sarkomu ciltte morumsu veya kahverengi maküller plak ve nodüler görünümü ile karakterize, Human herpes virüsü 8 (HHV-8) ile ilişkilendirilen anjiyoproliferatif hastalıktır. Burada, mepolizumab (IL-5 inhibitörü) ile başarılı bir şekilde tedavi edilen Kaposi sarkomlu EGPA vakasını sunuyoruz.

Olgu: 62 yaşında erkek hasta, el ve ayaklarda güçsüzlük, yürüme ve denge bozukluğu,kilo kaybı, gece terlemesi şikayetleri ile dış merkeze başvurusunda yapılan elektromiyografi(EMG)'de diffuz aksonal sensorimotor polinöropati saptanmış, pulse metilprednizolon, ardından 1mg/kg ile devam edilmiş, tetkik için tarafımıza sağ düşük el ve ayak ile başvurdu. Bilinen benign prostat hiperplazisi, 2 senedir Kaposi sarkomu, 1,5 senedir astım- KOAH tanısı vardı. Fizik muayenesinde pretibial ödem, sol ayak dorsumunda ve sağ bacakta posteriora uzanan Kaposi sarkomu olarak değerlendirilen morumsu, nodüler lezyon ve lezyon çevresinde ödem mevcuttu. Biyokimya tetkiklerinde eozinofil mutlak sayısı 6000/µL, lökosit 12,6x10^3/µL, hemoglobin 12.6g/dl, trombosit 267x10^3/µL, kreatinin ve ALT normal, tam idrar tetkikinde proteinuri saptandı. 24 saatlik idrarında 1.2 gr/gün protein bulundu. Hepatik serolojisi negatif geldi. Eozinofilisi nedeniyle hematolojik maligniteler açısından yapılan kemik iliği aspirasyon biyopsisinde patoloji saptanmadı, PDGFR mutasyon gönderildi,paraziter ve alerjik nedenler ekarte edildi. Proteinürisi olan hastaya nefroloji önerisi ile renal biyopsi yapıldı, kısmi sellüler kresent izlendi. Biyopsi preparatlarında HHV-8 negatif geldi. Toraks görüntülemede infiltrasyon izlenmedi. ANCA profili gönderildi , p-ANCA pozitif saptandı, MPO ve PR3 negatif geldi. Astım hikayesi, eozinofili, nöropati, kresentrik glomerulonefrit ve p-ANCA pozitifliği olan hasta EGPA olarak takibe alındı, kortikosteroid tedavisi devam edildi. Tedavi sonrası eozinofil normal sınırlara geldi. Kaposi sarkomu tanısı ile kriyoterapi öyküsü olan hasta için dermatoloji ve onkoloji görüşü alındı, paklitaksel kemoterapi(KT) kararı verildi. Major organ tutulumu olan EGPA'lı hastaya malignitesi ve KT planı nedeniyle endoksan veya rituksimab tedavileri uygun görülmedi, steroid ayırıcı ajan olarak idamede mepolizumab 300mg/ay tedavisi başlandı.Takipte eozinofil sayısı normal izlendi, proteinürisi geriledi, yeni nörolojik olay yaşanmadı ve inhaler kortikosteroid tedavisi ile astımı kontrol altında izlendi.

Sonuç: Kaposi sarkomu ve EGPA'lı vakamız eşzamanlı her ikisinin tedavi endikasyonu olması açısından literatürde zor vaka olarak önem arz etmektedir.

Anahtar Kelimeler: EGPA, Kaposi, mepolizumab

A

ACAR, EMRE ALİ 41
ADROVİC, AMRA 29
AKKUZU, GAMZE 24
ALİBAZ, FATMA 42
ALİYEVA, ALİDA 42
APAYDIN, HAKAN 12
ASLAN, ESMA 29
ATEŞ, AŞKIN 26
AYLA, ALİ YAĞIZ 38

B

BABAYİĞİT, ARİF 34
BARUT, KENAN 29
BES, CEMAL 10, 24
BICILOĞLU, CEYHUN 20

C

COŞKUN, BELKIS NİHAN 16, 27

D

DEMİR, HAKAN 29
DENİZ, RABİA 24
DİRESKENELİ, RAFİ HANER 42
DOĞRU, ATALAY 39

E

EGELİ, BUĞRA HAN 38
EKİN, ALİ 36
ERDİM, ÇAĞRI 24
ESMER, SERDAR 19

G

GENÇER, AHMET MURAT 33
GÖRÜNEN, AHMET 16
GÖVEÇ GIYNAŞ, NİLGÜN 26
GÜNALP, AYBÜKE 29
GÜZELBEY, TEVFİK 24

H

HAŞLAK, FATİH 29

İ

İNANÇ, GÜZİDE NEVSUN 42

K

KARAALİOĞLU, BİLGİN 24
KARADENİZ, BURÇAK 10
KASAPÇOPUR, ÖZGÜR 29
KAYA, MEHMET NUR 8
KILIÇ KÖNTE, ELİF 29
KINIKLI, GÜLAY 26

M

MARAŞ, YÜKSEL 19
MISIRCI, SALİM 27

O

OCAK, TUĞBA 16

Ö

ÖZGÜR, DUYGU SEVİNÇ 24

P

PEHLİVAN, YAVUZ 36

S

SÜLÜKÇÜ, ŞEREF 22

Ş

ŞAHİN, ALİ 34
ŞAHİN, MEHMET 39
ŞAHİN, SEZGİN 29

T

TAŞGÖZ, FİLİZ CEMRE 32
TEZCAN, DİLEK 11
TİN, OĞUZHAN 29
TOKER DİNÇER, ZEYNEP 38
TURGAY, TAHSİN MURAT 26

U

UĞURLU, SERDAL 38
UĞURLU, ZÜBEYDE 39
USLU, SADETTİN 41
USLU YURTERİ, EMİNE 26
UZUN, NİHAN NEVAL 35

Y

YAYLA, MÜCTEBA ENES 26
YILDIRIM, FATİH 24
YILDIZ, MEHMET 29
YİĞİT, SEVİL 40